

Gäller för: Radiologisk mottagning NÄL, Radiologisk mottagning Uddevalla Sjukhus

Giltig från: 2025-04-08

Innehållsansvar: Karin Nyberg, (karny7), Röntgensjuksköterska

Giltig till: 2027-04-08

Godkänd av: Carl Hansen, (carha61), Enhetschef

DT Thorax/buk 4-fas (830800 & 840902B)

Syfte

Metodbeskrivning för DT-undersökning i NU-sjukvården.

Förändringar i denna version

Reviderad, bytt kernel Siemens.

Inför undersökningen

Indikationer	Karaktärisering av oklar leverförändring (HCC, CCC, hemangiom mm), med samtidig undersökning av thorax och helbuk.
Förberedelser	<ul style="list-style-type: none">• Kreatinin och GFR.• Fasta 6 timmar före undersökningen.• PVK, helst grön.
PO kontrast/dryck	2 glas vatten precis innan undersökningen.
IV kontrast	Omnipaque 350 mg I/ml enligt OmniJect "Buk arteriell".
Strålskydd	Kvinnor mellan 15–50 år ska tillfrågas om eventuell graviditet. För övriga strålskyddsregler se kapitel 4.2 och 5.2 i Strålskydd vid undersökningar och behandlingar med röntgenstrålning
Patientposition	<ul style="list-style-type: none">• Ryggläge.• Fötterna mot gantryt.• Armarna ovanför huvudet.

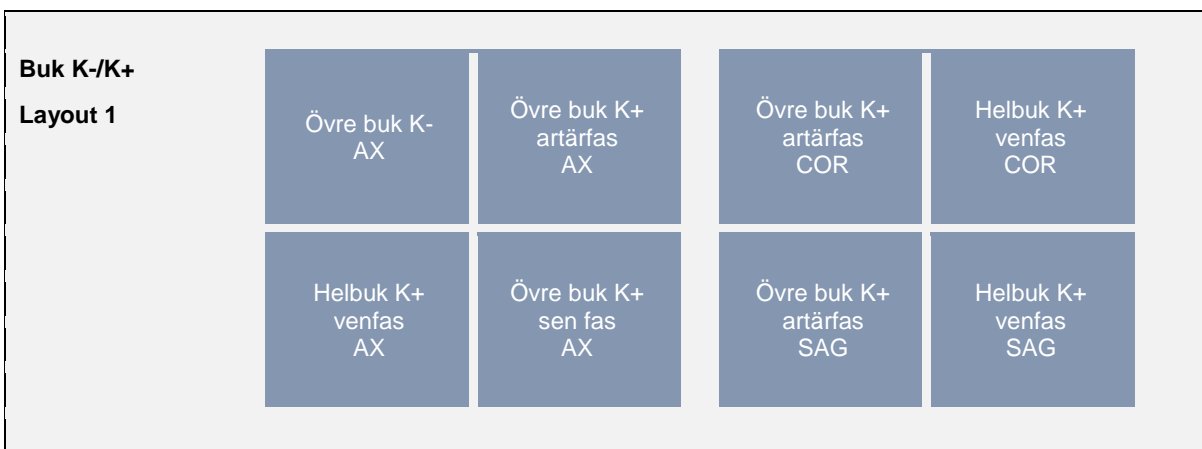
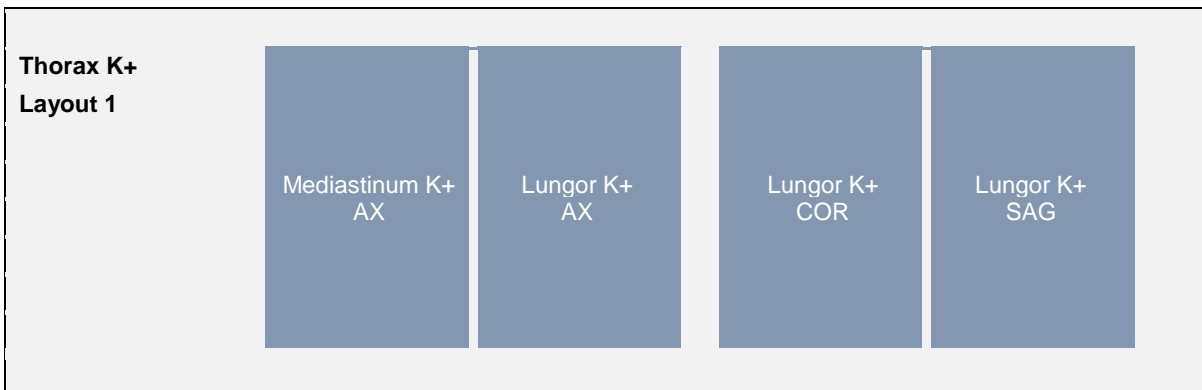
Bildtagning

Scout	Serie 1	Pre-monitor	IV kontrast	Serie 2 BT+15 s	Serie 3 +25 s	Serie 4 5 min från start
Bild/serie	Inställning					
Scout	Jugulum – trochanter minor.					
1. Övre buk K-	↓ Diafragma – crista iliaca. <i>Patienten ska andas in och hålla andan.</i>					
Premonitor	ROI i proximala bukaorta, tröskelvärde 120 HU (GE och Toshiba), 90 HU (Siemens).					
2. Övre buk K+ artärfas	↓ Diafragma – crista iliaca. <i>Patienten ska andas in och hålla andan.</i>					
3. Thorax/buk K+ venfas	↓ Jugulum – trochanter minor. <i>Patienten ska andas in och hålla andan.</i>					
4. Övre buk K+ sen fas	↓ Diafragma – crista iliaca. <i>Patienten ska andas in och hålla andan.</i>					
Efter scanning segmenteras serie 3 i thorax och buk och reformateras som vanligt. Thorax läggs på ett kort och alla bukserier på ett annat.						

Arkivering

Bild/serie	Proj.	Snitt/ink.	Kernel (Siemens/GE/Toshiba)	Fönster	Arkiv
1. Övre buk K-	AX	0,6/0,6	Br40/Standard/FC08	C50 W450	Syngo.via/ PACS
2. Övre buk K+ artärfas	AX	0,6/0,6	Br40/Standard/FC08	C50 W450	Syngo.via PACS
	COR	5/3	Br40/Standard/FC08	C50 W450	PACS
	SAG	5/3	Br40/Standard/FC08	C50 W450	PACS
3. Thorax/buk K+ venfas	AX	0,6/0,6	Br40/Standard/FC08	C50 W450	Syngo.via/ PACS
↳ Lungor K+	AX	0,6/0,6	Bl64/Standard/FC08	C-400 W1600	PACS
↳ Lungor K+	COR	3/3	Bl64/Standard/FC52	C-400 W1600	PACS
	SAG	3/3	Bl64/Standard/FC52	C-400 W1600	PACS
↳ Helbuk K+	COR	5/3	Bl64/Standard/FC08	C50 W450	PACS
	SAG	5/3	Bl64/Standard/FC08	C50 W450	PACS
4. Övre buk K+ sen fas	AX	0,6/0,6	Br40/Standard/FC08	C50 W450	Syngo.via/ PACS
Scout	-	-	-	-	PACS
Dosrapport	-	-	-	-	PACS

Hängning PACS



Information om handlingen

Handlingstyp: Rutin

Gäller för: Radiologisk mottagning NÄL, Radiologisk mottagning
Uddevalla Sjukhus

Innehållsansvar: Karin Nyberg, (karny7),
Röntgensjuksköterska

Godkänd av: Carl Hansen, (carha61), Enhetschef

Dokument-ID: NU10095-1819752655-262

Version: 5.0

Giltig från: 2025-04-08

Giltig till: 2027-04-08