

Gäller för: Radiologisk mottagning NÄL, Radiologisk mottagning Uddevalla Sjukhus

Giltig från: 2025-12-04

Innehållsansvar: Karin Nyberg, (karny7), Röntgensjuksköterska

Giltig till: 2027-12-04

Godkänd av: Sverker Torgerson, (sveto1), Överläkare

DT Sternum K- (836000)

Syfte

Metodbeskrivning för DT-undersökning i NU-sjukvården.


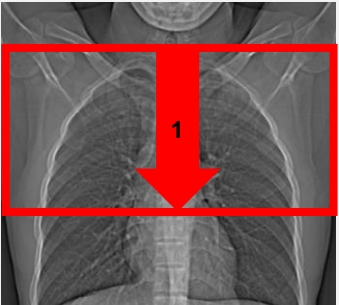
Förändringar sedan föregående version

Reviderad, ändrat kernel Siemens.

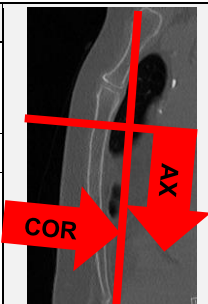
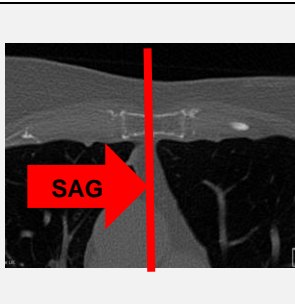
Inför undersökningen

| | |
|--------------------------|---|
| Indikationer | Skelettskada mm. |
| Förberedelser | Inga. |
| PO kontrast/dryck | Ingen. |
| IV kontrast | Ingen. |
| Strålskydd | Kvinnor mellan 15–50 år ska tillfrågas om eventuell graviditet. I andra och tredje trimestern finns risk att fostret hamnar i strålfältet. För övriga strålskyddsregler se kapitel 4.2 och 5.2 i Strålskydd vid undersökningar och behandlingar med röntgenstrålning |
| Patientposition | <ul style="list-style-type: none"> • Ryggläge. • Fötterna mot gantryt. • Armarna ovanför huvudet. |

Bildtagning

| | | |
|---|---|--|
|  | |  |
| Bild/serie | Inställning | |
| Scout | Jugulum – diafragma. | |
| 1. Sternum K- | ↓ Jugulum – processus xiphoideus. <i>Patienten ska andas in och hålla andan.</i> | |

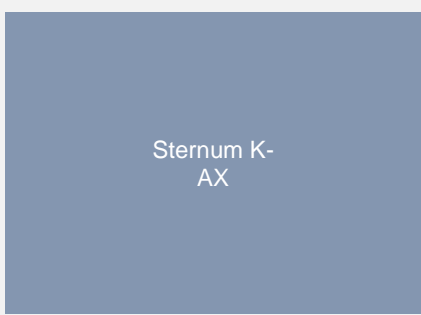

Reformatering

| Projektion | Inställning | | |
|------------|---|--|---|
| AX | Vinkelrätt mot sternums längsaxel. DFOV skall omfatta hela sternum med omgivande mjukdelar (ca 200 mm). |  |  |
| COR | Parallellt med sternums längsaxel. | | |
| SAG | Parallellt med medellinjen. | | |

Arkivering

| Bild/serie | Projektion | Snitt/ink. | Kernel (Siemens/GE/Toshiba) | Fönster | Arkiv |
|---------------|------------|------------|--------------------------------|------------|-------------------|
| 1. Sternum K- | AX | 3/3 | Br60/Bone/FC30 | C500 W3000 | PACS |
| | COR | 3/3 | Br60/Bone/FC30 | C500 W3000 | PACS |
| | SAG | 3/3 | Br60/Bone/FC30 | C500 W3000 | PACS |
| | AX | 0,6/0,6 | Br60/Bone/FC30 | C500 W3000 | Syngo.via PACS |
| | AX | 0,6/0,6 | Br40/Standard/FC08 | C500 W3000 | Syngo.via |
| Scout | - | - | - | - | PACS |
| Dosrapport | - | - | - | - | PACS |

Hängning PACS

| | | |
|----------|--|--|
| Layout 1 |  <p>Sternum K- AX</p> |  <p>Sternum K- COR</p> <p>Sternum K- SAG</p> |
|----------|--|--|

Information om handlingen

Handlingstyp: Rutin

Gäller för: Radiologisk mottagning NÄL, Radiologisk mottagning
Uddevalla Sjukhus

Innehållsansvar: Karin Nyberg, (karny7),
Röntgensjuksköterska

Godkänd av: Sverker Torgerson, (sveto1), Överläkare

Dokument-ID: NU10095-1819752655-258

Version: 8.0

Giltig från: 2025-12-04

Giltig till: 2027-12-04