

Gäller för: Radiologisk mottagning NÄL, Radiologisk mottagning Uddevalla Sjukhus

Giltig från: 2026-01-19

Innehållsansvar: Karin Nyberg, (karny7), Röntgensjuksköterska

Giltig till: 2028-01-19

Godkänd av: Sverker Torgerson, (sveto1), Överläkare

DT Sternoclavikularleder (861000)

Förändringar i denna version

Inga förändringar.


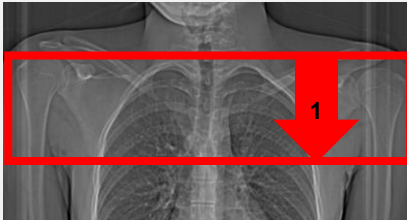
Syfte

Metodbeskrivning för DT-undersökning i NU-sjukvården.

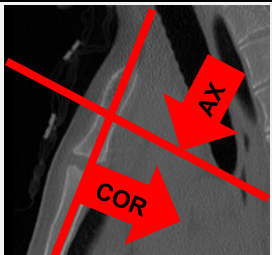
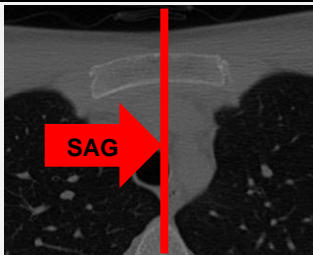
Inför undersökningen

Indikationer	Skelettskada, felställning, artros mm.
Förberedelser	Inga.
PO kontrast/dryck	Ingen.
IV kontrast	Ingen.
Strålskydd	Se kapitel 4.2 och 5.2 i Strålskydd vid undersökningar och behandlingar med röntgenstrålning
Patientposition	<ul style="list-style-type: none"> Ryggläge. Huvudet mot gantryt. Armarna längs sidorna.

Bildtagning

		
Bild/serie		Inställning
Scout		Hakspets – mellersta sternum.
1. SC-leder K-		↓ Hela SC-lederna med ett par cm marginal. <i>Patienten ska andas in och hålla andan.</i>

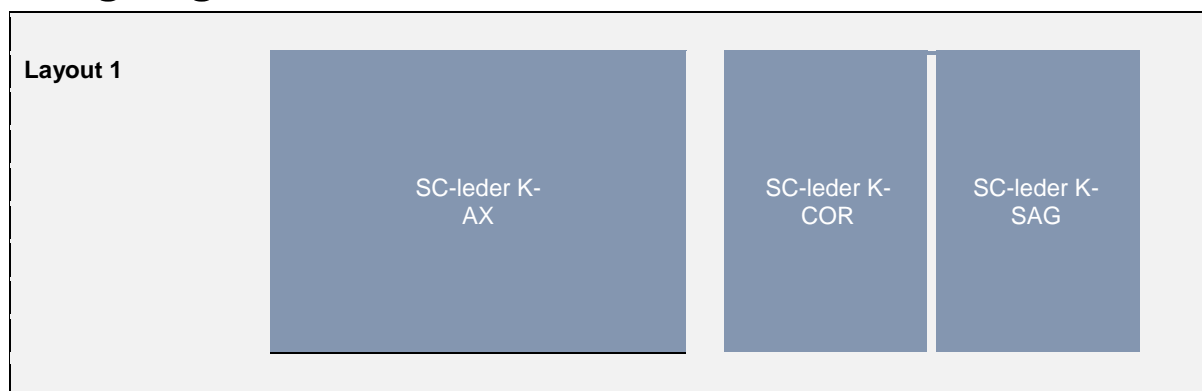
Reformatering

Projektion	Inställning		
AX	Vinkelrätt mot COR. DFOV ska omfatta mellersta delen av klaviklarna.		
COR	Parallellt med sternums längsaxel.		
SAG	Parallellt med medellinjen.		

Arkivering

Bild/serie	Projektion	Snitt/ink.	Kernel (Siemens/GE/Toshiba)	Fönster	Arkiv
1. SC-leder K-	AX	2/2	B60/Boneplus/FC30	C500 W3000	PACS
	COR	2/2	B60/Boneplus/FC30	C500 W3000	PACS
	SAG	2/2	B60/Boneplus/FC30	C500 W3000	PACS
	AX	0,6/0,6	B60/Boneplus/FC30	C500 W3000	Syngo.via
	AX	0,6/0,6	B31/Standard/FC08	C500 W3000	Syngo.via
Scout	-	-	-	-	PACS
Dosrapport	-	-	-	-	PACS

Hängning PACS



Information om handlingen

Handlingstyp: Rutin

Gäller för: Radiologisk mottagning NÄL, Radiologisk mottagning
Uddevalla Sjukhus

Innehållsansvar: Karin Nyberg, (karny7),
Röntgensjuksköterska

Godkänd av: Sverker Torgerson, (sveto1), Överläkare

Dokument-ID: NU10095-1819752655-257

Version: 8.0

Giltig från: 2026-01-19

Giltig till: 2028-01-19