

Gäller för: Radiologisk mottagning NÄL, Radiologisk mottagning Uddevalla Sjukhus

Giltig från: 2026-04-21

Innehållsansvar: Karin Nyberg, (karny7), Röntgensjuksköterska

Giltig till: 2028-04-21

Godkänd av: Sverker Torgerson, (sveto1), Överläkare

# DT Tyreoidea, paratyreoidea K-/K+ flerfas (819902)

## Förändringar i denna version

Metoden ändrat metodnamn.

## Syfte

Metodbeskrivning för DT-undersökning i NU-sjukvården.

## Inför undersökningen

<b>Indikationer</b>	Lokalisation av paratyreoideaadenom, när scintigrafi och/eller ultraljud varit inkonklusivt.
<b>Förberedelser</b>	<ul style="list-style-type: none"><li>• <a href="#">Kreatinin</a> och GFR.</li><li>• PVK, helst grön. Helst i höger arm.</li><li>• Avlägsna eventuell tandprotes, örhängen, halsband etc.</li></ul>
<b>PO kontrast/dryck</b>	Ingen.
<b>IV kontrast</b>	Omnipaque 350 mg I/ml enligt OmniJect "Paratyreoidea".
<b>Strålskydd</b>	Se kapitel 4.2 och 5.2 i <a href="#">Strålskydd vid undersökningar och behandlingar med röntgenstrålning</a>
<b>Patientposition</b>	<ul style="list-style-type: none"><li>• Ryggläge.</li><li>• Huvudet mot gantryt.</li><li>• Huvudstöd i lägsta läget. Hakan upplyft så att hårda gommen är vinkelrät mot underlaget.</li><li>• Armarna längs sidorna, axlarna neddragna så långt som möjligt.</li></ul>

## Bildtagning

Bild/serie	Inställning	
Scout	Orbitas underkant – nedanför carina.	
1. Paratyreoidea K-	↑ Sternoclavicularleden – hakspetsen (hela tyreoidea skall vara med). <i>Patienten ska andas lugnt och inte svälja.</i>	
2. Paratyreoidea K+ artärfas	↑ Carina – käkvinkeln. <i>Patienten ska andas lugnt och inte svälja.</i>	
3. Paratyreoidea K+ venfas	↑ Carina – käkvinkeln. <i>Patienten ska andas lugnt och inte svälja.</i>	

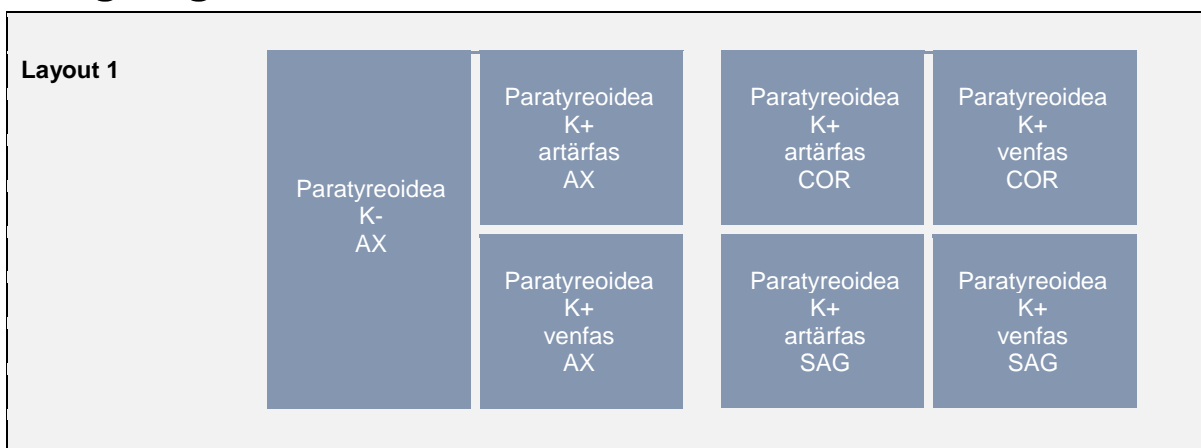
## Reformatering

Projektion	Inställning		
AX	Parallellt med stämbanden, ungefär motsvarande disken C4-C5. DFOV 200 mm.		
COR	Parallellt med kotpelaren. Vinkelrätt mot AX.		
SAG	Parallellt med kotpelaren. Vinkelrätt mot COR.		

## Arkivering

Bild/serie	Projektion	Snitt/ink.	Kernel (Siemens/GE/Toshiba)	Fönster	Arkiv
1. Paratyreoidea K-	AX	3/2	B45/Detail/FC26-08	C40 W350	PACS
	AX	0,6/0,6	B45/Detail/FC26-08	C40 W350	Syngo.via
2. Paratyreoidea K+ artärfas	AX	3/2	B45/Detail/FC26-08	C40 W350	PACS
	COR	3/2	B45/Detail/FC26-08	C40 W350	PACS
	SAG	3/2	B45/Detail/FC26-08	C40 W350	PACS
	AX	0,6/0,6	B45/Detail/FC26-08	C40 W350	Syngo.via
3. Paratyreoidea K+ venfas	AX	3/2	B45/Detail/FC26-08	C40 W350	PACS
	COR	3/2	B45/Detail/FC26-08	C40 W350	PACS
	SAG	3/2	B45/Detail/FC26-08	C40 W350	PACS
	AX	0,6/0,6	B45/Detail/FC26-08	C40 W350	Syngo.via
Scout	-	-	-	-	PACS
Dosrapport	-	-	-	-	PACS

## Hängning PACS



# Information om handlingen

**Handlingstyp:** Rutin

**Gäller för:** Radiologisk mottagning NÄL, Radiologisk mottagning  
Uddevalla Sjukhus

**Innehållsansvar:** Karin Nyberg, (karny7),  
Röntgensjuksköterska

**Godkänd av:** Sverker Torgerson, (sveto1), Överläkare

**Dokument-ID:** NU10095-1819752655-250

**Version:** 6.0

**Giltig från:** 2026-04-21

**Giltig till:** 2028-04-21