

Gäller för: Radiologisk mottagning NÄL, Radiologisk mottagning Uddevalla Sjukhus

Giltig från: 2026-01-16

Innehållsansvar: Karin Nyberg, (karny7), Röntgensjuksköterska

Giltig till: 2028-01-16

Godkänd av: Sverker Torgerson, (sveto1), Överläkare

DT Lungemboli med buk (838207A & 840800)

Förändringar sedan föregående version

Inga förändringar.

Syfte

Metodbeskrivning för DT-undersökning i NU-sjukvården.

Inför undersökningen

Indikation	Lungemboli med samtidig undersökning av buken. Undersökningen är optimerad för diagnostik av lungemboli i första hand.
Förberedelser	<ul style="list-style-type: none">• Kreatinin och GFR.• PVK, helst grön.
PO kontrast/dryck	Ingen.
IV kontrast	Beroende på patientens ålder: <ul style="list-style-type: none">• Under 40 år: Omnipaque 350 mg I/ml enligt OmniJect "Lungemboli under 40 år".• Över 40 år: Omnipaque 350 mg I/ml enligt OmniJect "Lungemboli över 40 år".
Strålskydd	Kvinnor mellan 15–50 år ska tillfrågas om eventuell graviditet. För övriga strålskyddsregler se kapitel 4.2 och 5.2 i Strålskydd vid undersökningar och behandlingar med röntgenstrålning
Patientposition	<ul style="list-style-type: none">• Ryggläge.• Fötterna mot gantryt.• Armarna ovanför huvudet.

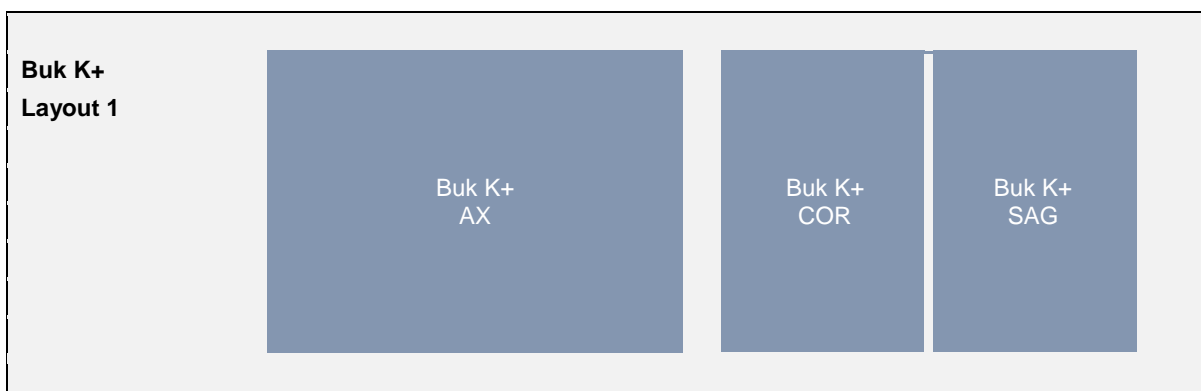
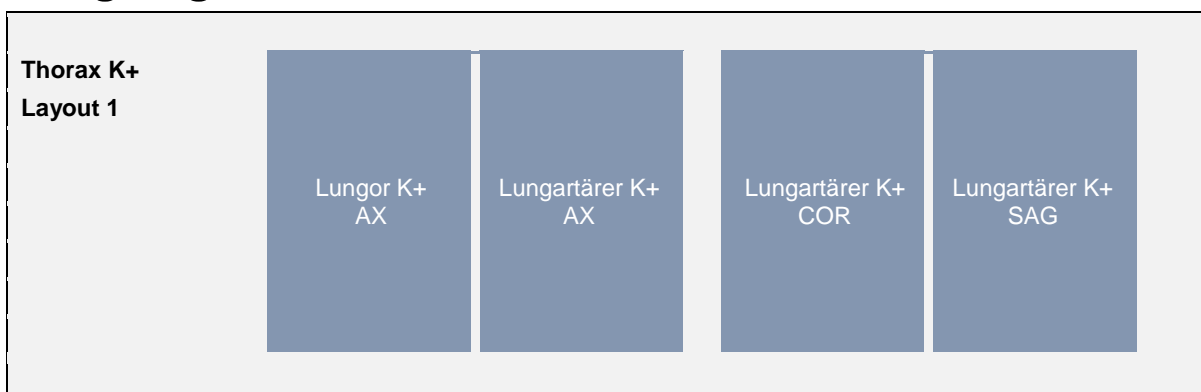
Bildtagning

Bild/serie	Inställning	
Scout	Jugulum – trochanter minor.	
Premonitor	ROI i truncus pulmonalis, tröskelvärde 150 HU (GE och Toshiba), 120 HU (Siemens).	
1. Thorax K+ artärfas	↓ Jugulum – lungbaser. <i>Patienten ska andas lugnt och göra andningsuppehåll mellan inspiration och expiration.</i>	
2. Buk K+ venfas	↓ Diafragma – trochanter minor. <i>Patienten ska andas in och hålla andan.</i>	
Efter scanning reformateras serierna som vanligt och läggs på var sitt kort.		

Arkivering

Bild/serie	Projektion	Snitt/ink.	Kernel (Siemens/GE/Toshiba)	Fönster	Arkiv
1. Thorax K+ artärfas					
↳ Lungor K+	AX	3/3	B75/Lung/FC52	C-400 W1600	PACS
	AX	0,6/0,6	B75/Lung/FC52	C-400 W1600	Syngo.via
↳ Lungartärer K+	AX	3/2	B31/Standard/FC08	C100 W700	PACS
	COR	3/2	B31/Standard/FC08	C100 W700	PACS
	SAG	3/2	B31/Standard/FC08	C100 W700	PACS
	AX	0,6/0,6	B31/Standard/FC08	C100 W700	Syngo.via
2. Buk K+ venfas	AX	5/3	B31/Standard/FC08	C50 W450	PACS
	COR	5/3	B31/Standard/FC08	C50 W450	PACS
	SAG	5/3	B31/Standard/FC08	C50 W450	PACS
	AX	0,6/0,6	B31/Standard/FC08	C50 W450	Syngo.via
Scout	-	-	-	-	PACS
Dosrapport	-	-	-	-	PACS

Hängning PACS



Information om handlingen

Handlingstyp: Rutin

Gäller för: Radiologisk mottagning NÄL, Radiologisk mottagning
Uddevalla Sjukhus

Innehållsansvar: Karin Nyberg, (karny7),
Röntgensjuksköterska

Godkänd av: Sverker Torgerson, (sveto1), Överläkare

Dokument-ID: NU10095-1819752655-227

Version: 5.0

Giltig från: 2026-01-16

Giltig till: 2028-01-16