

Gäller för: Radiologisk mottagning NÄL, Radiologisk mottagning Uddevalla Sjukhus

Giltig från: 2024-07-18

Innehållsansvar: Fredrik Wennerberg, (frew3), Specialistläkare

Giltig till: 2026-07-18

Godkänd av: Fredrik Wennerberg, (frew3), Specialistläkare

DT Lungemboli gravida (838207B)

Förändringar i denna version

Inga förändringar.


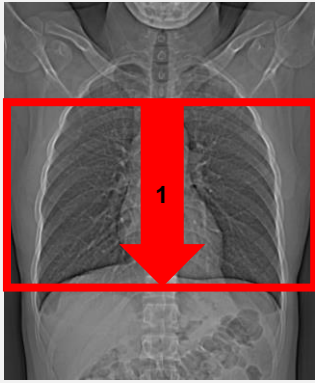
Syfte

Metodbeskrivning för DT-undersökning i NU-sjukvården.

Inför undersökningen

Indikation	Lungemboli hos gravida kvinnor oavsett ålder.
Förberedelser	<ul style="list-style-type: none">• Kreatinin och GFR• PVK, helst grön.
PO kontrast/dryck	Ingen.
IV kontrast	Visipaque 320 mg I/ml enligt OmniJect "Lungemboli gravida".
Strålskydd	Begränsning av scanområdet enligt nedan. För övriga strålskyddsregler se kapitel 4.2 och 5.2 i Strålskydd vid undersökningar och behandlingar med röntgenstrålning
Patientposition	<ul style="list-style-type: none">• Ryggläge.• Fötterna mot gantryt.• Armarna ovanför huvudet.

Bildtagning

	
Bild/serie	Inställning
Scout	Jugulum – lungbaser.
Premonitor	ROI i truncus pulmonalis, tröskelvärde 150 HU (GE och Toshiba), 120 HU (Siemens).
1. Thorax K+ artärfas	↓ Arcus aortae – hjärtapex. <i>Patienten ska andas lugnt och göra andningsuppehåll mellan inspiration och expiration.</i>

Reformatering

Projektion	Inställning		
AX	Justeras så att anatomin blir symmetrisk (t. ex. efter axlarna). DFOV ska omfatta hela thorax med 5-10 cm marginal på vardera sidan om kroppen.		
COR	Justeras så att anatomin blir symmetrisk.		
SAG	Justeras så att anatomin blir symmetrisk.		

Arkivering

Bild/serie	Projektion	Snitt/ink.	Kernel (Siemens/GE/Toshiba)	Fönster	Arkiv
1. Thorax K+ artärfas					
↳ Lungor K+	AX	3/3	B75/Lung/FC52	C-400 W1600	PACS
	AX	0,6/0,6	B75/Lung/FC52	C-400 W1600	Syngo.via
↳ Lungartärer K+	AX	3/2	B31/Standard/FC08	C100 W700	PACS
	COR	3/2	B31/Standard/FC08	C100 W700	PACS
	SAG	3/2	B31/Standard/FC08	C100 W700	PACS
	AX	0,6/0,6	B31/Standard/FC08	C100 W700	Syngo.via
Scout	-	-	-	-	PACS
Dosrapport	-	-	-	-	PACS

Hängning PACS

Layout 1				
	Lungor K+ AX	Lungartärer K+ AX	Lungartärer K+ COR	Lungartärer K+ SAG

Information om handlingen

Handlingstyp: Rutin

Gäller för: Radiologisk mottagning NÄL, Radiologisk mottagning
Uddevalla Sjukhus

Innehållsansvar: Fredrik Wennerberg, (frew3), Specialistläkare

Godkänd av: Fredrik Wennerberg, (frew3), Specialistläkare

Dokument-ID: NU10095-1819752655-226

Version: 4.0

Giltig från: 2024-07-18

Giltig till: 2026-07-18