

Gäller för: Radiologisk mottagning NÄL, Radiologisk mottagning Uddevalla Sjukhus

Giltig från: 2026-01-21

Innehållsansvar: Karin Nyberg, (karny7), Röntgensjuksköterska

Giltig till: 2028-01-21

Godkänd av: Sverker Torgerson, (sveto1), Överläkare

DT Lever/pancreas 3-fas (841802A)

Förändringar sedan föregående version

Reviderad, justerat kernel Siemens X-cite.

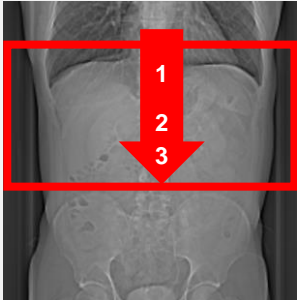
Syfte

Metodbeskrivning för DT-undersökning i NU-sjukvården.

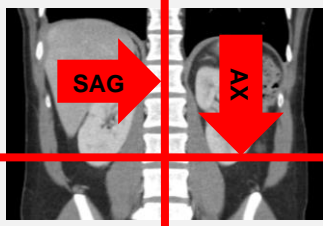
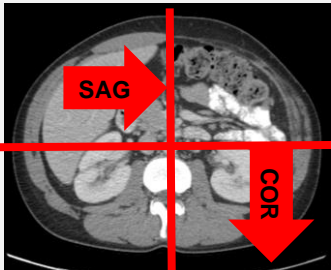
Inför undersökningen

Indikationer	<ul style="list-style-type: none">• Tumör i pancreas eller lever.• Hyper- eller hypovaskulära levermetastaser.
Förberedelser	<ul style="list-style-type: none">• Kreatinin och GFR.• Fasta 6 timmar före undersökningen.• PVK, helst grön.
PO kontrast/dryck	<ul style="list-style-type: none">• 5 dl vatten intas 30 minuter före undersökningen.• 2 glas vatten precis innan undersökningen.
IV kontrast	Omnipaque 350 mg I/ml enligt OmniJect "Buk arteriell".
Strålskydd	Kvinnor mellan 15–50 år ska tillfrågas om eventuell graviditet. För övriga strålskyddsregler se kapitel 4.2 och 5.2 i Strålskydd vid undersökningar och behandlingar med röntgenstrålning
Patientposition	<ul style="list-style-type: none">• Ryggläge.• Fötterna mot gantryt.• Armarna ovanför huvudet.

Bildtagning

Scout	Serie 1	Pre-monitor	IV kontrast	Serie 2 BT+15 s	Serie 3 +25 s	
Bild/serie	Inställning					
Scout	Mamiller – höftleder.					
1. Övre buk K-	↓ Diafragma – crista iliaca. <i>Patienten ska andas in och hålla andan.</i>					
Premonitor	ROI i proximala bukaorta, tröskelvärde 120 HU (GE och Toshiba), 90 HU (Siemens).					
2. Övre buk K+ artärfas	↓ Diafragma – crista iliaca. <i>Patienten ska andas in och hålla andan.</i>					
3. Övre buk K+ venfas	↓ Diafragma – crista iliaca. <i>Patienten ska andas in och hålla andan.</i>					

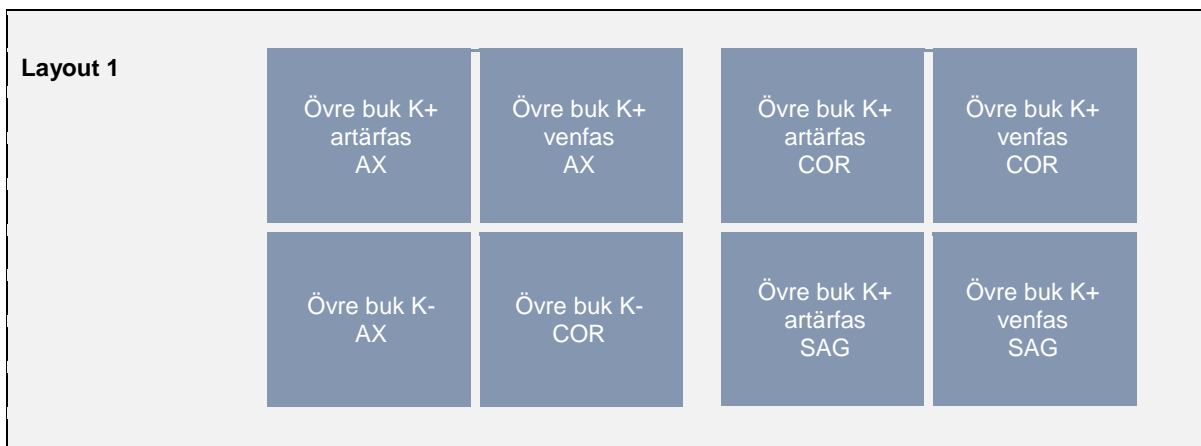
Reformatering

Projektion	Inställning		
AX	Justeras så att anatomin blir symmetrisk (t.ex. efter bäckenet). DFOV ska omfatta hela övre buken med 5-10 cm marginal på vardera sidan om kroppen.		
COR	Justeras så att anatomin blir symmetrisk.		
SAG	Justeras så att anatomin blir symmetrisk.		

Arkivering

Bild/serie	Projektion	Snitt/ink.	Kernel (Siemens/GE/Toshiba)	Fönster	Arkiv
1. Övre buk K-	AX	0,6/0,6	Br40/Standard/FC08	C50 W450	Syngo.via/ PACS
	COR	5/5	Br40/Standard/FC08	C50 W450	PACS
2. Övre buk K+ artärfas	AX	0,6/0,6	Br40/Standard/FC08	C50 W450	Syngo.via/ PACS
	COR	5/3	Br40/Standard/FC08	C50 W450	PACS
	SAG	5/3	Br40/Standard/FC08	C50 W450	PACS
3. Övre buk K+ venfas	AX	0,6/0,6	Br40/Standard/FC08	C50 W450	Syngo.via/ PACS
	COR	5/3	Br40/Standard/FC08	C50 W450	PACS
	SAG	5/3	Br40/Standard/FC08	C50 W450	PACS
Scout	-	-	-	-	PACS
Dosrapport	-	-	-	-	PACS

Hängning PACS



Information om handlingen

Handlingstyp: Rutin

Gäller för: Radiologisk mottagning NÄL, Radiologisk mottagning
Uddevalla Sjukhus

Innehållsansvar: Karin Nyberg, (karny7),
Röntgensjuksköterska

Godkänd av: Sverker Torgerson, (sveto1), Överläkare

Dokument-ID: NU10095-1819752655-222

Version: 13.0

Giltig från: 2026-01-21

Giltig till: 2028-01-21