

Gäller för: Radiologisk mottagning NÄL, Radiologisk mottagning Uddevalla Sjukhus

Giltig från: 2025-09-22

Innehållsansvar: Sanna Axelsson, (sanpa5), Sektionsledare

Giltig till: 2027-09-22

Godkänd av: Marianna Fehér, (marfe24), Överläkare

Lungor – Infiltrat, utredning, dykarlunga, pleurit, pleuravätska, pneumothorax, TB

Metodbok Konventionell röntgen

Gemensam rutin för att utföra undersökning på ett säkert och enhetligt sätt.

Förändringar i denna version

Reviderad, lagt till pleuravätska under frågeställning.

Inför undersökningen

Frågeställning

- Infiltrat,
- Utredning
- Dykarlunga
- Pleurit
- Pleuravätska
- Pneumothorax
- TBC

Strålskydd

Se kapitel 4.2 och 5.1 i [Strålskydd vid undersökningar och behandlingar med röntgenstrålning](#)

Arbetsplats

Adora
T3

Detektor

Stor i potter/lungstativ

Övrigt

Klarar patienten ej av att stå eller sitta avbokas undersökningen.
Standardsvar NU Liggande Lungor avbokning läggs i remiss och avslutas.
Undantag! Vid frågeställning pleuravätska eller pneumothorax, då undersöks patienten i liggande.

Bildtagning

1. Frontal
2. Sida
3. Sida ned vid kontroll pleurit, utfylld pleura - annars på begäran av radiolog

Bild 3-5 tas på begäran av radiolog

4. Sida ned – *Undantag kontroll pleurit, utfylld pleura se ovan*
5. Vridningar höger/vänster
6. Utandad frontal/Expiration

Bildtagning

Frontal

Vrid fram patientens axlar så att skulderbladen projiceras bort från lungorna.

Centrera så att hela lungan kommer med.

Frontalen ska vara helt rak.

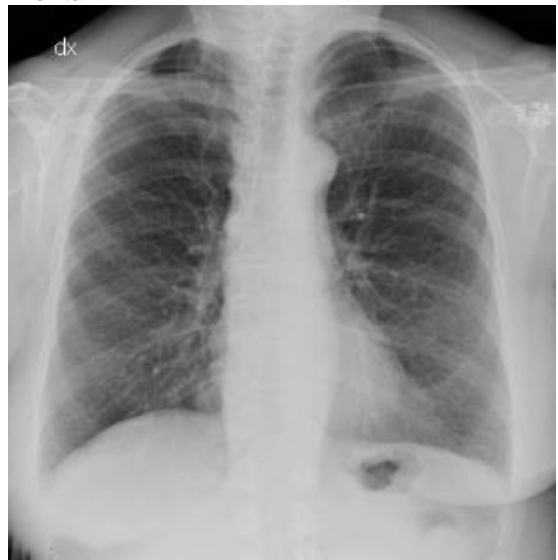Ordentligt inandad bild.

Vid CVK-kontroll:
Centrera ungefär i mamillhöjd så att hela lungan kommer med, gärna med marginal upptill/apex.

Kriterier

Väl inandad bild. Hela lungan ska avbildas. Eventuellt tas en kompletterande bild över baserna.

Frontal



Sida

Rak sternum.

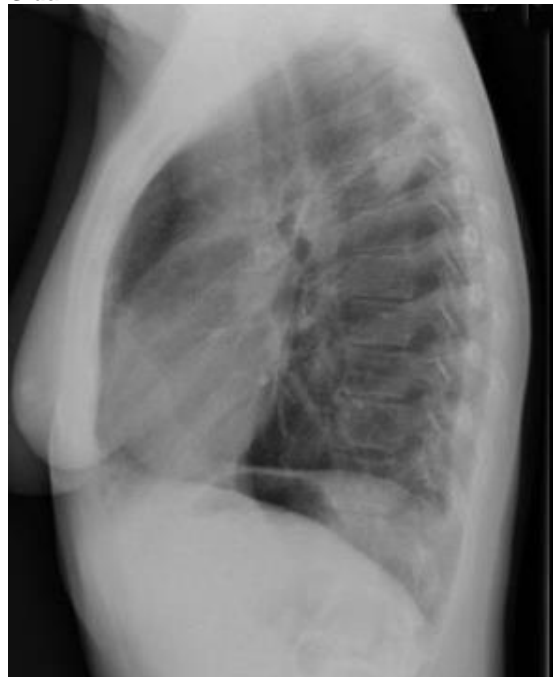Hela sinus med på bilden.

Inandad bild.

Kriterier

Väl inandad bild. Hela lungan ska avbildas.

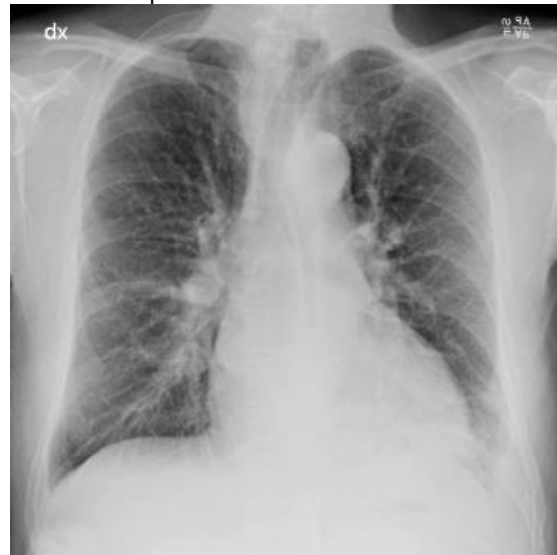Sida



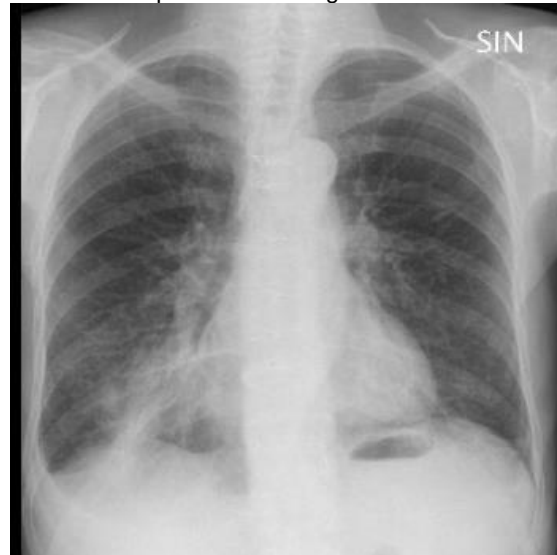**Kontroll pleurit,
utfyllid pleura**

Vid kontroll pleurit eller då
pleuravätska kan ses på
frontalbilden - kan SIDA NED tas
utan röntgenläkarens ordination

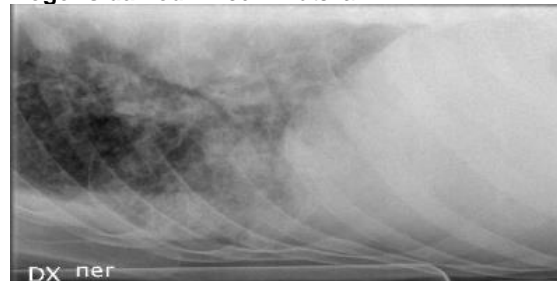
Frontalbild- pleuravätska vänster sida



Frontalbild - pleuravätska höger sida



Höger sida ned - med fri vätska

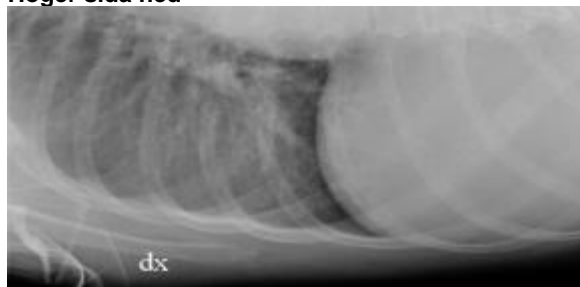

Sida ned
– på begäran

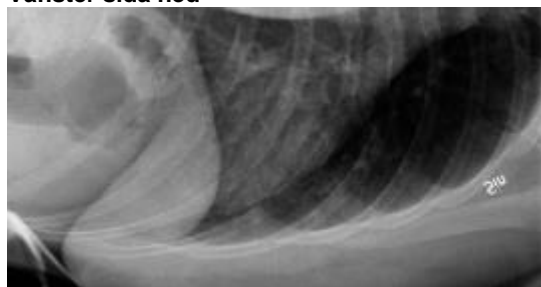
Undantag: kontroll
pleurit, utfylld
pleura – se ovan

Patienten liggande med aktuell sida ned
Luta patienten något bakåt för att få bort skulderbladet ur bilden
Patienten ska andas in, andas ut all luft och därefter hålla andan.

Höger sida ned



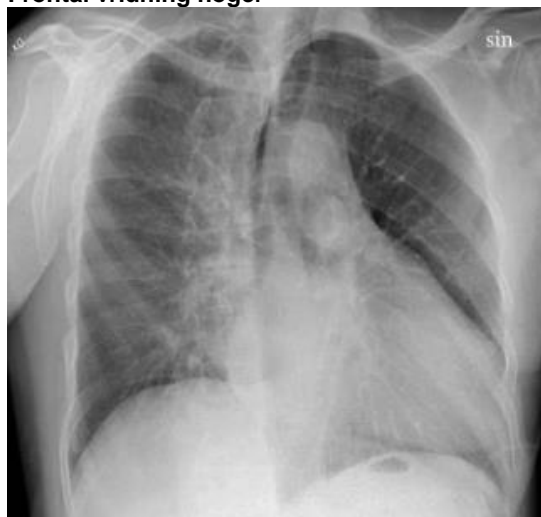Vänster sida ned



Frontal vridning höger
– på begäran

Höger axel emot detektorn.
Vrid bort den andra axeln cirka 20-30°.
Inandad bild.

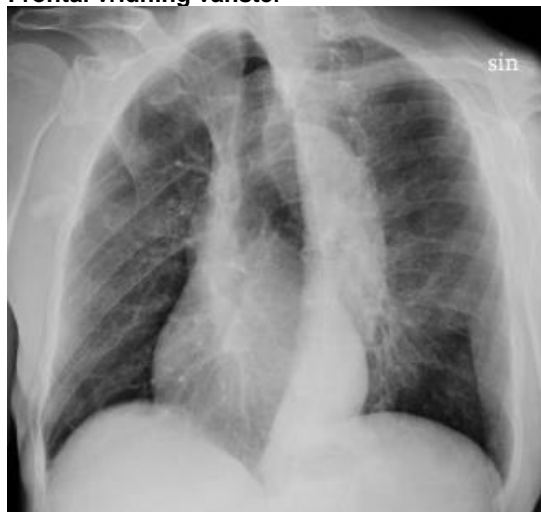Frontal vridning höger



Frontal vridning vänster
– på begäran

Vänster axel emot detektorn.
Vrid bort den andra axeln cirka 20-30°.
Inandad bild.

Frontal vridning vänster



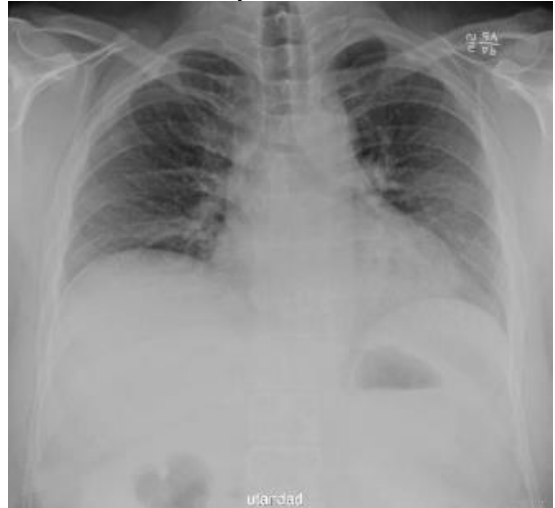OBS! Utskriven version kan vara ogiltig. Verifiera innehållet.

**Frontal utandad/
Expiration
- på begäran**

Ställ in som en frontalbild.

Patienten ska andas in, andas ut all
luft och därefter hålla andan.

Frontal utandad/expiration



Information om handlingen

Handlingstyp: Rutin

Gäller för: Radiologisk mottagning NÄL, Radiologisk mottagning
Uddevalla Sjukhus

Innehållsansvar: Sanna Axelsson, (sanpa5), Sektionsledare

Godkänd av: Marianna Fehér, (marfe24), Överläkare

Dokument-ID: NU10095-1819752655-22

Version: 6.0

Giltig från: 2025-09-22

Giltig till: 2027-09-22