

Gäller för: Radiologisk mottagning NÄL, Radiologisk mottagning Uddevalla Sjukhus

Giltig från: 2026-01-22

Innehållsansvar: Karin Nyberg, (karny7), Röntgensjuksköterska

Giltig till: 2028-01-22

Godkänd av: Sverker Torgerson, (sveto1), Överläkare

# DT Hals/munhåla K+ (818800C)

## Syfte

Metodbeskrivning för DT-undersökning i NU-sjukvården.

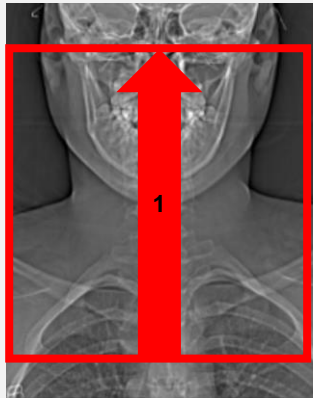
## Förändringar sedan föregående version

Inga förändringar.

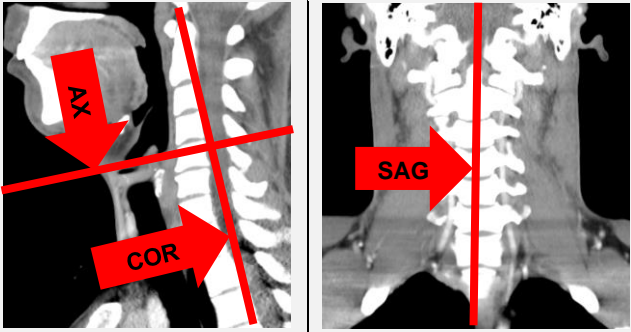
## Inför undersökningen

<b>Indikation</b>	Tumör i munhålan.
<b>Förberedelser</b>	<ul style="list-style-type: none"><li>• <a href="#">Kreatinin</a> och GFR.</li><li>• PVK, helst rosa, gärna i höger arm.</li><li>• Avlägsna eventuell tandprotes, örhängen, halsband etc.</li></ul>
<b>PO kontrast/dryck</b>	Ingen.
<b>IV kontrast</b>	<ul style="list-style-type: none"><li>• Bolus 1: Omnipaque 350 mg I/ml enligt OmniJect "Hals split bolus 1".</li><li>• Bolus 2: Omnipaque 350 mg I/ml enligt OmniJect "Hals split bolus 2".</li></ul>
<b>Strålskydd</b>	Se kapitel 4.2 och 5.2 i <a href="#">Strålskydd vid undersökningar och behandlingar med röntgenstrålning</a>
<b>Patientposition</b>	<ul style="list-style-type: none"><li>• Ryggläge.</li><li>• Huvudet mot gantryt.</li><li>• Huvudstöd i lägsta läget. Hakan upplyft så att hårda gommen är vinkelrät mot underlaget.</li><li>• Armarna längs sidorna, axlarna neddragna så långt som möjligt.</li></ul>

## Bildtagning

Scout	IV kontrast bolus 1	Bolus 2 50 s efter bolus 1	Serie 1 2 min från start	
Bild/serie	Inställning			
Scout	Ovanför ytterörat – sternum.			
1. Hals K+	↑ Arcus aortae – orbitas underkant. <i>Patienten ska andas lugnt genom näsan, pressa samman läpparna och blåsa upp kinderna ("puffed cheeks") och inte svälja.</i>			

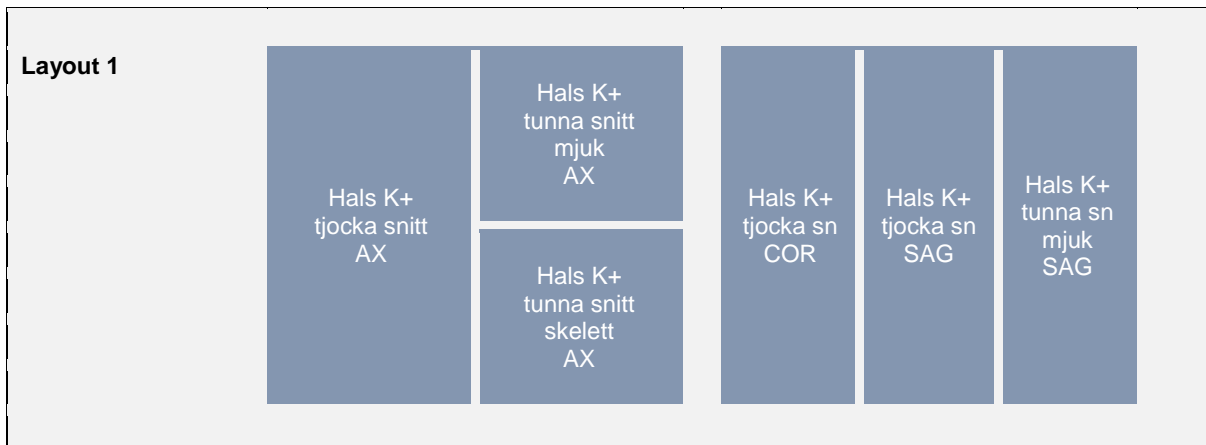## Reformatering

Projektion	Inställning		
AX	Parallellt med stämbanden, ungefär motsvarande disken C4-C5. DFOV ska nå laterala delen av klaviklarna (200-250 mm).		
COR	Parallellt med kotpelaren. Vinkelrätt mot AX.		
SAG	Parallellt med kotpelaren. Vinkelrät mot COR.		

## Arkivering

Bild/serie	Projektion	Snitt/ink.	Kernel (Siemens/GE/Toshiba)	Fönster	Arkiv	
1. Hals K+	↳ tjocka snitt	AX	5/3	B45/Detail/FC26-08	C40 W350	PACS
		COR	5/3	B45/Detail/FC26-08	C40 W350	PACS
		SAG	5/3	B45/Detail/FC26-08	C40 W350	PACS
↳ tunna snitt mjuk	AX	1/1	B45/Detail/FC26-08	C40 W350	PACS	
	SAG	1/1	B45/Detail/FC26-08	C40 W350	PACS	
↳ tunna snitt skel	AX	1/1	B60/Boneplus/FC30	C500 W3000	PACS	
	AX	0,6/0,6	B45/Detail/FC26-08	C40 W350	Syngo.via PACS	
Scout	-	-	-	-	PACS	
Dosrapport	-	-	-	-	PACS	

## Hängning PACS



# Information om handlingen

**Handlingstyp:** Rutin

**Gäller för:** Radiologisk mottagning NÄL, Radiologisk mottagning  
Uddevalla Sjukhus

**Innehållsansvar:** Karin Nyberg, (karny7),  
Röntgensjuksköterska

**Godkänd av:** Sverker Torgerson, (sveto1), Överläkare

**Dokument-ID:** NU10095-1819752655-203

**Version:** 7.0

**Giltig från:** 2026-01-22

**Giltig till:** 2028-01-22