

Gäller för: Radiologisk mottagning NÄL, Radiologisk mottagning Uddevalla Sjukhus

Giltig från: 2026-01-22

Innehållsansvar: Karin Nyberg, (karny7), Röntgensjuksköterska

Giltig till: 2028-01-22

Godkänd av: Sverker Torgerson, (sveto1), Överläkare

# DT Hals/larynx med thorax K+ (818800B & 830800)

## Förändringar i denna version

Inga förändringar.

## Syfte

Metodbeskrivning för DT-undersökning i NU-sjukvården.

## Inför undersökningen

<b>Indikationer</b>	Tumör i hypofarynx eller larynx, med samtidig undersökning av thorax.
<b>Förberedelser</b>	<ul style="list-style-type: none"><li>• <a href="#">Kreatinin</a> och GFR.</li><li>• PVK, helst rosa, gärna i höger arm.</li><li>• Avlägsna eventuell tandprotes, örhängen, halsband etc.</li></ul>
<b>PO kontrast/dryck</b>	Ingen.
<b>IV kontrast</b>	<ul style="list-style-type: none"><li>• Bolus 1: Omnipaque 350 mg I/ml enligt OmniJect "Hals split bolus 1".</li><li>• Bolus 2: Omnipaque 350 mg I/ml enligt OmniJect "Hals split bolus 2".</li><li>• Obs! Vid dosanpassning enligt ratio 0,5 ges all kontrast som en bolus. Injektionstid 30 s, delay thorax 40 s, hals omedelbart efteråt.</li></ul>
<b>Strålskydd</b>	Kvinnor 15–50 år ska tillfrågas om graviditet. I andra och tredje trimestern finns risk att fostret hamnar i strålfältet. För övriga strålskyddsregler se kapitel 4.2 och 5.2 i <a href="#">Strålskydd vid undersökningar och behandlingar med röntgenstrålning</a>
<b>Patientposition</b>	<ul style="list-style-type: none"><li>• Ryggläge.</li><li>• Fötterna mot gantryt.</li><li>• Huvudstöd i lägsta läget. Hakan upplyft så att hårda gommen är vinkelrät mot underlaget.</li><li>• Thorax: Armarna ovanför huvudet</li><li>• Hals: Armarna längs sidorna, axlarna neddragna så långt som möjligt.</li></ul>

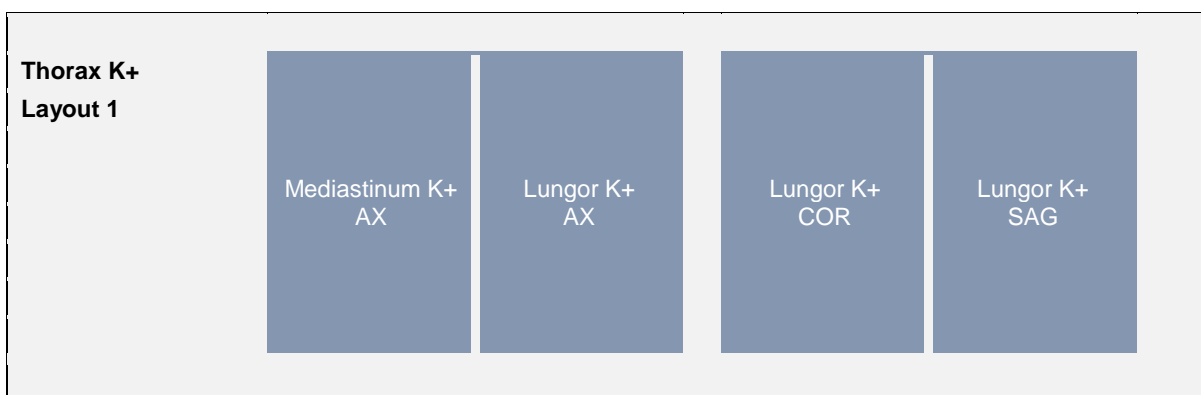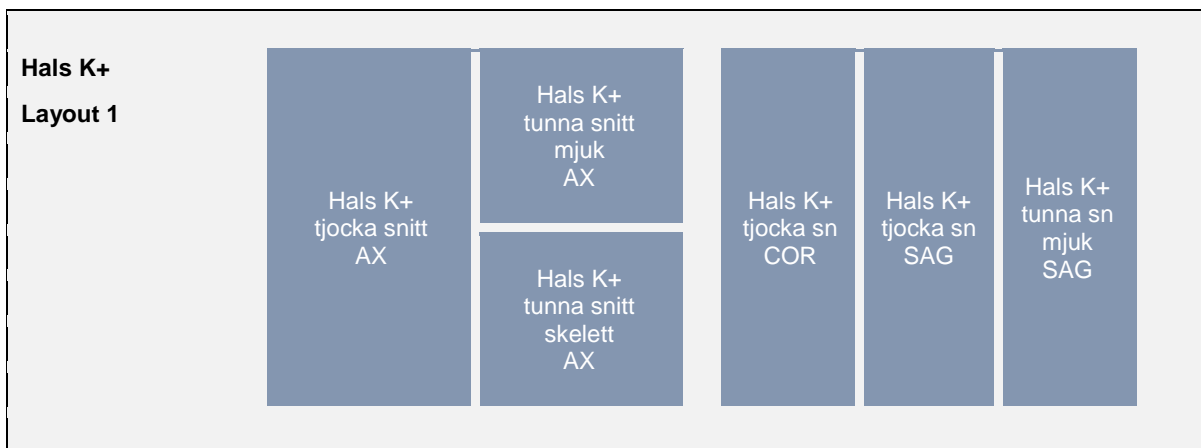
## Bildtagning

Armar upp	Scout	IV kontrast bolus 1	Serie 1 40 s	Armar ned	Bolus 2 50 s efter bolus 1	Serie 2 2 min från start
<b>Bild/serie</b>	<b>Inställning</b>					
<b>Scout</b>	Ovanför ytterörat – lungbaser.					
<b>1. Thorax K+</b>	↓ Jugulum – lungbaser. <i>Patienten ska andas in och hålla andan.</i>					
<b>2. Hals K+</b>	↑ Arcus aortae – orbitas underkant. <i>Patienten ska andas lugnt, fonera "iiii" och inte svälja.</i>					
Efter scanning läggs hals och thorax på separata kort och reformteras som vanligt.						

## Arkivering

Bild/serie	Projektion	Snitt/ink.	Kernel (Siemens/GE/Toshiba)	Fönster	Arkiv
<b>1. Thorax K+</b>					
↳ <b>Mediastinum K+</b>	AX	5/3	B31/Standard/FC08	C50 W450	PACS
	AX	0,6/0,6	B31/Standard/FC08	C50 W450	Syngo.via
↳ <b>Lungor K+</b>	AX	3/3	B75/Lung/FC52	C-400 W1600	PACS
	COR	3/3	B31/Standard/FC52	C-400 W1600	PACS
	SAG	3/3	B31/Standard/FC52	C-400 W1600	PACS
	AX	0,6/0,6	B75/Lung/FC52	C-400 W1600	Syngo.via
<b>2. Hals K+</b>					
↳ <b>tjocka snitt</b>	AX	5/3	B45/Detail/FC26-08	C40 W350	PACS
	COR	5/3	B45/Detail/FC26-08	C40 W350	PACS
	SAG	5/3	B45/Detail/FC26-08	C40 W350	PACS
↳ <b>tunna snitt mjuk</b>	AX	1/1	B45/Detail/FC26-08	C40 W350	PACS
	SAG	1/1	B45/Detail/FC26-08	C40 W350	PACS
↳ <b>tunna snitt skel</b>	AX	1/1	B60/Boneplus/FC30	C500 W3000	PACS
	AX	0,6/0,6	B45/Detail/FC26-08	C40 W350	Syngo.via
<b>Scout</b>	-	-	-	-	PACS
<b>Dosrapport</b>	-	-	-	-	PACS

## Hängning PACS



# Information om handlingen

**Handlingstyp:** Rutin

**Gäller för:** Radiologisk mottagning NÄL, Radiologisk mottagning  
Uddevalla Sjukhus

**Innehållsansvar:** Karin Nyberg, (karny7),  
Röntgensjuksköterska

**Godkänd av:** Sverker Torgerson, (sveto1), Överläkare

**Dokument-ID:** NU10095-1819752655-201

**Version:** 6.0

**Giltig från:** 2026-01-22

**Giltig till:** 2028-01-22