

Gäller för: Radiologisk mottagning NÄL, Radiologisk mottagning Uddevalla Sjukhus

Giltig från: 2026-01-22

Innehållsansvar: Karin Nyberg, (karny7), Röntgensjuksköterska

Giltig till: 2028-01-22

Godkänd av: Sverker Torgerson, (sveto1), Överläkare

DT Hals/thorax/buk K+ med PO (818800A, 830800 & 840801A)

Syfte

Metodbeskrivning för DT-undersökning i NU-sjukvården.


Förändringar sedan föregående version

Inga förändringar.

Inför undersökningen

Indikationer	Tumör, metastaser, lymfom mm, där PO kontrast krävs.
Förberedelser	<ul style="list-style-type: none">• Kreatinin och GFR.• PVK, helst rosa, gärna i höger arm.• Avlägsna eventuell tandprotes, örhängen, halsband etc.
PO kontrast/dryck	<ul style="list-style-type: none">• 20 ml Omnipaque 300 mg I/ml blandat med 1 liter vatten intas under 2 timmar före undersökningen.• 2 glas vatten precis innan undersökningen.
IV kontrast	<ul style="list-style-type: none">• Bolus 1: Omnipaque 350 mg I/ml enligt OmniJect "Thorax/buk split bolus 1".• Bolus 2: Omnipaque 350 mg I/ml enligt OmniJect "Thorax/buk split bolus 2".• Obs! Vid dosanpassning enligt ratio 0,5 ges all kontrast som en bolus, där kontrastmängden beräknas enligt OmniJect för buk venös. Injektionstid 40 s, delay thorax 50 s, buk 80 s, hals omedelbart efteråt.
Strålskydd	Kvinnor mellan 15-50 år ska tillfrågas om eventuell graviditet. För övriga strålskyddsregler se kapitel 4.2 och 5.2 i Strålskydd vid undersökningar och behandlingar med röntgenstrålning
Patientposition	<ul style="list-style-type: none">• Ryggläge.• Fötterna mot gantryt.• Huvudstöd i lägsta läget. Hakan upplyft så att hårda gommen är vinkelrät mot underlaget.• Hals: Armarna längs sidorna, axlarna neddragna så långt som möjligt.• Thorax/buk: Armarna ovanför huvudet.

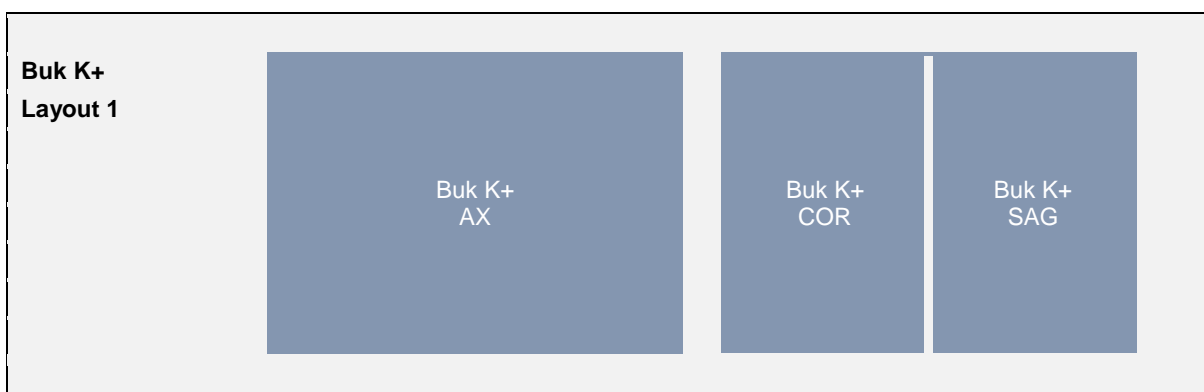
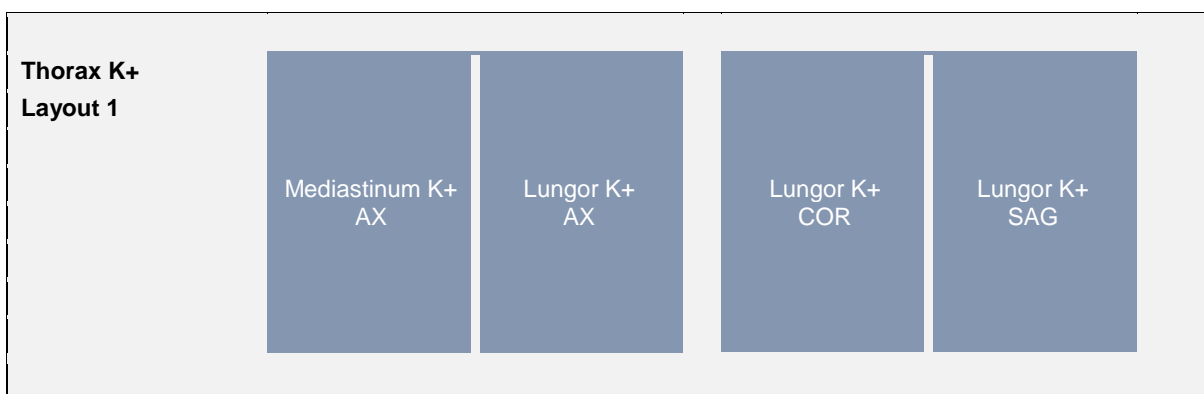
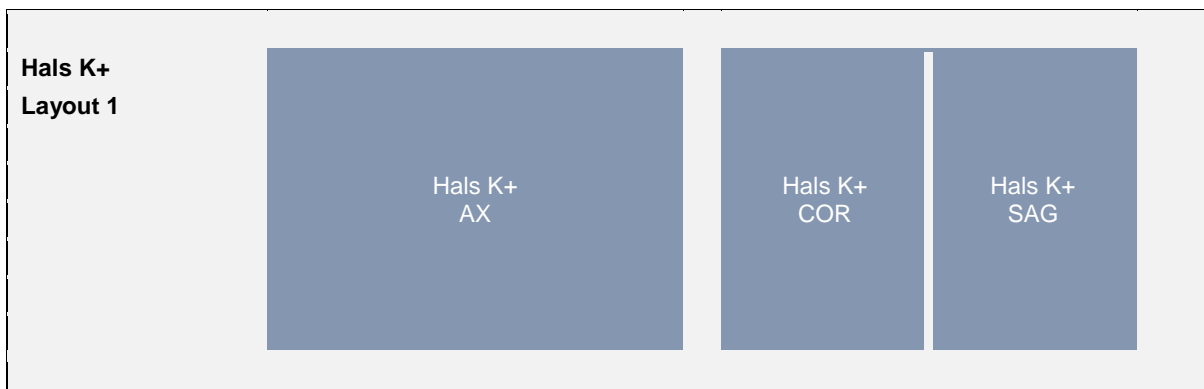Bildtagning

Scout	IV kontrast bolus 1	Bolus 2 10 s efter bolus 1	Armar upp	Serie 1 80 s från start	Armar ner	Serie 2 113 s från start
Bild/serie	Inställning					
Scout	Ovanför ytterörat – trochanter minor.					
1. Thorax/buk K+	↓ Jugulum – trochanter minor. <i>Patienten ska andas in och hålla andan</i>					
2. Hals K+	.↑ Arcus aortae – orbitas underkant. <i>Patienten ska andas lugnt och inte svälja.</i>					
Efter scanning segmenteras serie 2 i thorax och buk. Hals, thorax och buk läggs på separata kort och reformateras som vanligt.						

Arkivering

Bild/serie	Projektion	Snitt/ink.	Kernel (Siemens/GE/Toshiba)	Fönster	Arkiv
1. Thorax/buk K+	AX	0,6/0,6	Br40/Standard/FC08	C50 W450	Syngo.via, PACS
↳ Mediastinum K+	AX	5/3	Br40/Standard/FC08	C50 W450	PACS
↳ Lungor K+	AX	3/3	BI64/Lung/FC51	C-400 W1600	PACS
	COR	3/3	BI64/Lung/FC51	C-400 W1600	PACS
	SAG	3/3	BI64/Lung/FC51	C-400 W1600	PACS
↳ Buk K+	AX	5/3	Br40/Standard/FC08	C50 W450	PACS
	COR	5/3	Br40/Standard/FC08	C50 W450	PACS
	SAG	5/3	Br40/Standard/FC08	C50 W450	PACS
2. Hals K+	AX	5/3	Br44/Standard/FC08	C40 W350	PACS
	COR	5/3	Br44/Standard/FC08	C40 W350	PACS
	SAG	5/3	Br44/Standard/FC08	C40 W350	PACS
	AX	0,6/0,6	Br44/Standard/FC08	C40 W350	Syngo.via, PACS
Scout	-	-	-	-	PACS
Dosrapport	-	-	-	-	PACS

Hängning PACS



Information om handlingen

Handlingstyp: Rutin

Gäller för: Radiologisk mottagning NÄL, Radiologisk mottagning
Uddevalla Sjukhus

Innehållsansvar: Karin Nyberg, (karny7),
Röntgensjuksköterska

Godkänd av: Sverker Torgerson, (sveto1), Överläkare

Dokument-ID: NU10095-1819752655-195

Version: 11.0

Giltig från: 2026-01-22

Giltig till: 2028-01-22