

Gäller för: Radiologisk mottagning NÄL, Radiologisk mottagning Uddevalla Sjukhus

Giltig från: 2026-01-16

Innehållsansvar: Karin Nyberg, (karny7), Röntgensjuksköterska

Giltig till: 2028-01-16

Godkänd av: Sverker Torgerson, (sveto1), Överläkare

## DT Fotled (871000)

### Förändringar sedan föregående version

Inga förändringar.


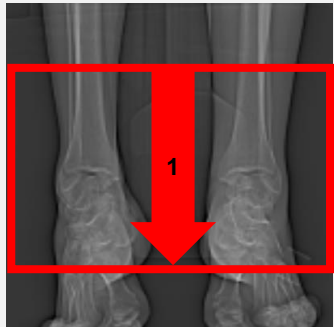
### Syfte

Metodbeskrivning för DT-undersökning i NU-sjukvården.

### Inför undersökningen

|                          |   |
|--------------------------|---|
| <b>Indikationer</b>      | Skelettskada, felställning mm.  |
| <b>Förberedelser</b>     | Inga.   |
| <b>PO kontrast/dryck</b> | Ingen.  |
| <b>IV kontrast</b>       | Ingen.  |
| <b>Strålskydd</b>        | Se kapitel 4.2 och 5.2 i <a href="#">Strålskydd vid undersökningar och behandlingar med röntgenstrålning</a>  |
| <b>Patientposition</b>   | <ul style="list-style-type: none"> <li>• Ryggläge.</li> <li>• Fötterna mot gantryt.</li> <li>• Den aktuella fotleden så nära isocenter som möjligt.</li> <li>• Motsatt sidas ben böjs undan.</li> </ul> |

### Bildtagning

|  |                                       |  |
|---|---------------------------------------|--|
| Bild/serie  | Inställning                           |  |
| Scout   | Ovanför fotleden – nedanför fotleden. |  |
| 1. Fotled K-  | ↓ Hela fotleden.                      |  |

## Reformatering

| Projektion | Inställning                                       |  |
|------------|---|--|
| AX         | Vinkelrätt mot tibias längsaxel.                  |  |
| COR        | Parallellt med tibias längsaxel, framifrån – bak. |  |
| SAG        | Parallellt med tibias längsaxel, inifrån – ut.    |  |

## Arkivering

| Bild/serie   | Projektion | Snitt/ink. | Kernel<br>(Siemens/GE/Toshiba) | Fönster    | Arkiv     |
|--------------|------------|------------|--------------------------------|------------|-----------|
| 1. Fotled K- | AX         | 2/2        | B60/Boneplus/FC30              | C500 W3000 | PACS      |
|              | COR        | 2/2        | B60/Boneplus/FC30              | C500 W3000 | PACS      |
|              | SAG        | 2/2        | B60/Boneplus/FC30              | C500 W3000 | PACS      |
|              | AX         | 0,6/0,6    | B60/Boneplus/FC30              | C500 W3000 | Syngo.via |
|              | AX         | 0,6/0,6    | B31/Standard/FC08              | C500 W3000 | Syngo.via |
| Scout        | -          | -          | -                              | -          | PACS      |
| Dosrapport   | -          | -          | -                              | -          | PACS      |

## Hängning PACS

| Layout 1 |                 |                  |
|----------|-----------------|------------------|
|          | Fotled K-<br>AX | Fotled K-<br>COR |
|          |                 | Fotled K-<br>SAG |

# Information om handlingen

**Handlingstyp:** Rutin

**Gäller för:** Radiologisk mottagning NÄL, Radiologisk mottagning  
Uddevalla Sjukhus

**Innehållsansvar:** Karin Nyberg, (karny7),  
Röntgensjuksköterska

**Godkänd av:** Sverker Torgerson, (sveto1), Överläkare

**Dokument-ID:** NU10095-1819752655-183

**Version:** 7.0

**Giltig från:** 2026-01-16

**Giltig till:** 2028-01-16