

Gäller för: Radiologisk mottagning NÄL, Radiologisk mottagning Uddevalla Sjukhus

Giltig från: 2026-02-18

Innehållsansvar: Sanna Axelsson, (sanpa5), Sektionsledare

Giltig till: 2028-02-18

Godkänd av: Marianna Fehér, (marfe24), Överläkare

Knä – Protesknä preoperativt med kula

Metodbok Konventionell röntgen

Gemensam rutin för att utföra undersökning på ett säkert och enhetligt sätt.

Förändringar sedan föregående version

Lagt till FFA 110 cm under stycket inför undersökning.

Inför undersökningen

Frågeställning

- Preoperativt vid begäran om undersökning med kula
- Artrit/artros från ortoped

Strålskydd

Se kapitel 4.2 och 5.1 i [Strålskydd vid undersökningar och behandlingar med röntgenstrålning](#)

Arbetsplats

Adora

Detektor

Stor i potter

FFA

110 cm

Övrigt

Bör tas i genomlysning

Bildtagning

1. Frontal liggande med kula
2. Sida (liggande alternativt stående med kula)
3. Patella-axial

Bildtagning

Frontal

Liggande

Placera kulan mitt på knäts lateralsida i höjd med ledspringan. Skriv i bilden att kulan är 30 mm.

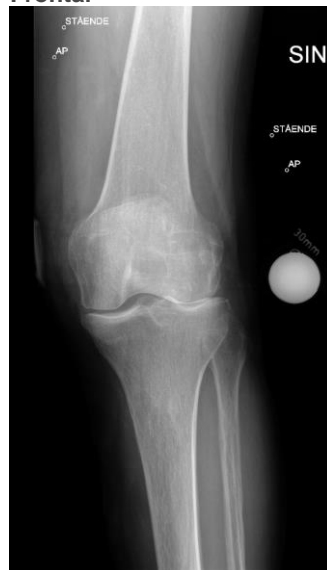Vinkla så att leden är rak, ca 10° kraniellt.

Blända ut på längden.

Kriterier

Ingen rotation i knät.
Femorotibiala leden ska vara öppen med raka plåtåer.

Frontal



Sida

Liggande

Placera kulan under patella i höjd med ledspringan.

Projicera så att femurkondylerna ligger på varandra, rak patella.

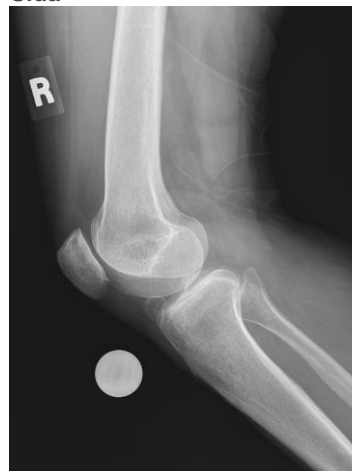Vinkla ev. 5-10° kaudalt.

Maximalt utbländad bild.

Kriterier

Rak sida.
Öppen femoropatellarled.
Femurkondylerna ska ligga över varandra.

Sida



Patella-axial

Metod 1

Patienten står.

Specialställning "Hästen" används.

Patienten sticker in foten i lådan, fattar händerna i handtagen och böjer knät mot tråklossen, detektorn/bildplattan placeras ovanpå lådan.

Centrera i ledspringan mellan patella och femur.

Metod 2

Patienten sitter upp/ligger ned.

Knät böjt cirka 40°.

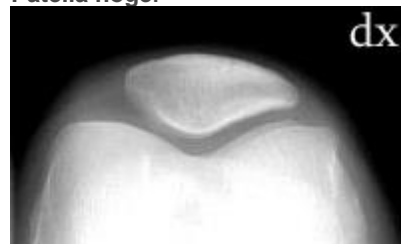
Patienten håller detektorn/bildplattan på femur.

Vinkla röret kaudalt cirka 5–15° tills du kommer in i leden mellan femur och patella. Kraniell strålrättning.

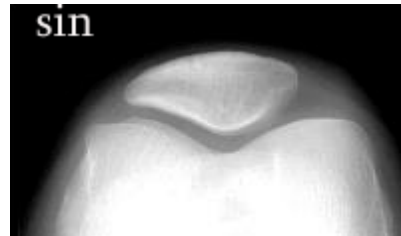
Kriterier

Patella projiceras fritt från femur.
Ingen vridning i knät.

Patella höger



Patella vänster



Information om handlingen

Handlingstyp: Rutin

Gäller för: Radiologisk mottagning NÄL, Radiologisk mottagning
Uddevalla Sjukhus

Innehållsansvar: Sanna Axelsson, (sanpa5), Sektionsledare

Godkänd av: Marianna Fehér, (marfe24), Överläkare

Dokument-ID: NU10095-1819752655-15

Version: 6.0

Giltig från: 2026-02-18

Giltig till: 2028-02-18