

Gäller för: Radiologisk mottagning NÄL, Radiologisk mottagning Uddevalla Sjukhus

Giltig från: 2025-06-24

Innehållsansvar: Sanna Axelsson, (sanpa5), Sektionsledare

Giltig till: 2027-06-24

Godkänd av: Marianna Fehér, (marfe24), Överläkare

Axel – Artros/artrit, kalk, impingement

Metodbok Konventionell röntgen

Gemensam rutin för att utföra undersökning på ett säkert och enhetligt sätt.

Förändringar sedan föregående version

Inga förändringar.

Inför undersökningen

Frågeställning Impingement
Artros/artrit
Kalk

Strålskydd [Strålskydd vid undersökningar och behandlingar med röntgenstrålning](#)

Arbetsplats Adora
T3

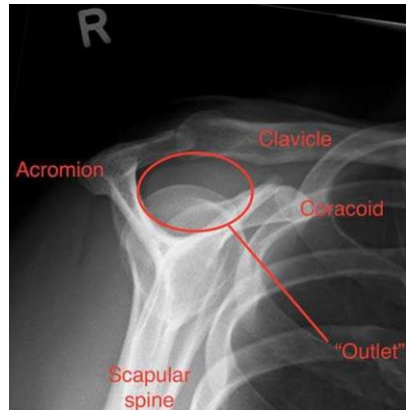
Detektor Potter med raster

Bildtagning

1. Frontal
2. Utåtroterad frontal
3. Scapular Out let view

Tips för att komma in i det subacromiella rummet

- Se till att patienten sträcker på sig
- Vrid patienten lite åt lateral- eller medialsidan. Alternativt vinkla några grader lateralt eller mediant om du har vinklingsmöjligheter.



Bildtagning

Frontal

Underarmen vilar böjd mot midjan.

Handen pronerad.

Vrid stol, alternativt vrid röret, 45° mot detektorn (för att komma in i leden).

Vinkla rörarymen 15° kraniellt (caput humeri friprojiceras från acromion).

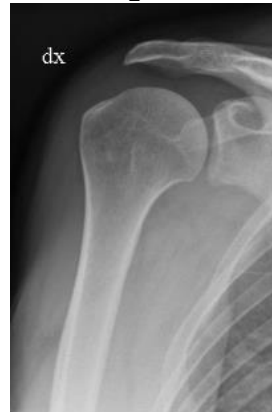Centrera på leden.

Kriterier

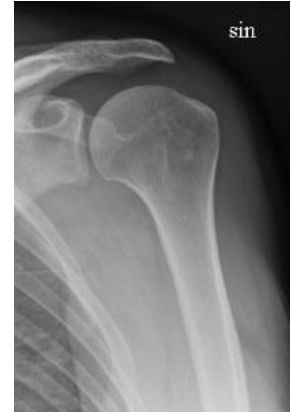Friprojicerad axelled.

Caput friprojicerad från acromion.

Frontal höger



Frontal vänster



Utåtrotterad frontal

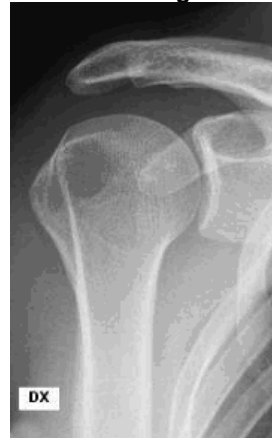Samma som ovan men armen förs utåt, nedåt med handen supinerad.

Kriterier

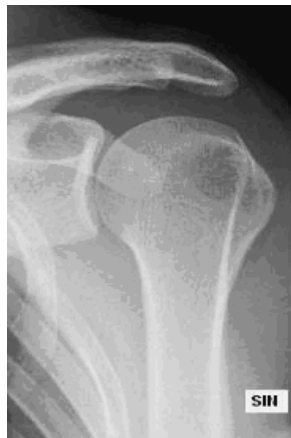Friprojicerad axelled.

Caput friprojicerad från acromion.

Utåtrotterad höger



Utåtrotterad vänster



Scapular Out let view

Tas i genomlysning.

Patienten ska ha den aktuella axeln mot detektorn, armen hänger rakt ned.

Vrid bort andra axeln ca 30° från detektorn (*bilden tas som en axel-axial dock med mindre vridning*)

Centrera över leden.

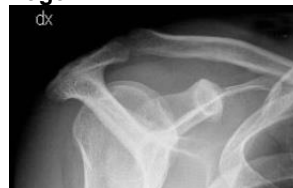Vinkla röret kraniellt ifrån ca 10°-20°.

Kriterier

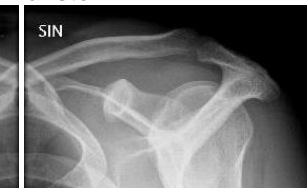Sträva efter att få det subacromiella rummet så fritt som möjligt.

Liten bländare.

Scapular Out let view höger



Scapular Out let view vänster



Information om handlingen

Handlingstyp: Rutin

Gäller för: Radiologisk mottagning NÄL, Radiologisk mottagning
Uddevalla Sjukhus

Innehållsansvar: Sanna Axelsson, (sanpa5), Sektionsledare

Godkänd av: Marianna Fehér, (marfe24), Överläkare

Dokument-ID: NU10095-1819752655-110

Version: 7.0

Giltig från: 2025-06-24

Giltig till: 2027-06-24