

MR Hjärna cribrosa olfactorius K- (M10000k)

Syfte

Metodbeskrivning för MR-undersökning i NU-sjukvården.

Förändringar sedan föregående version

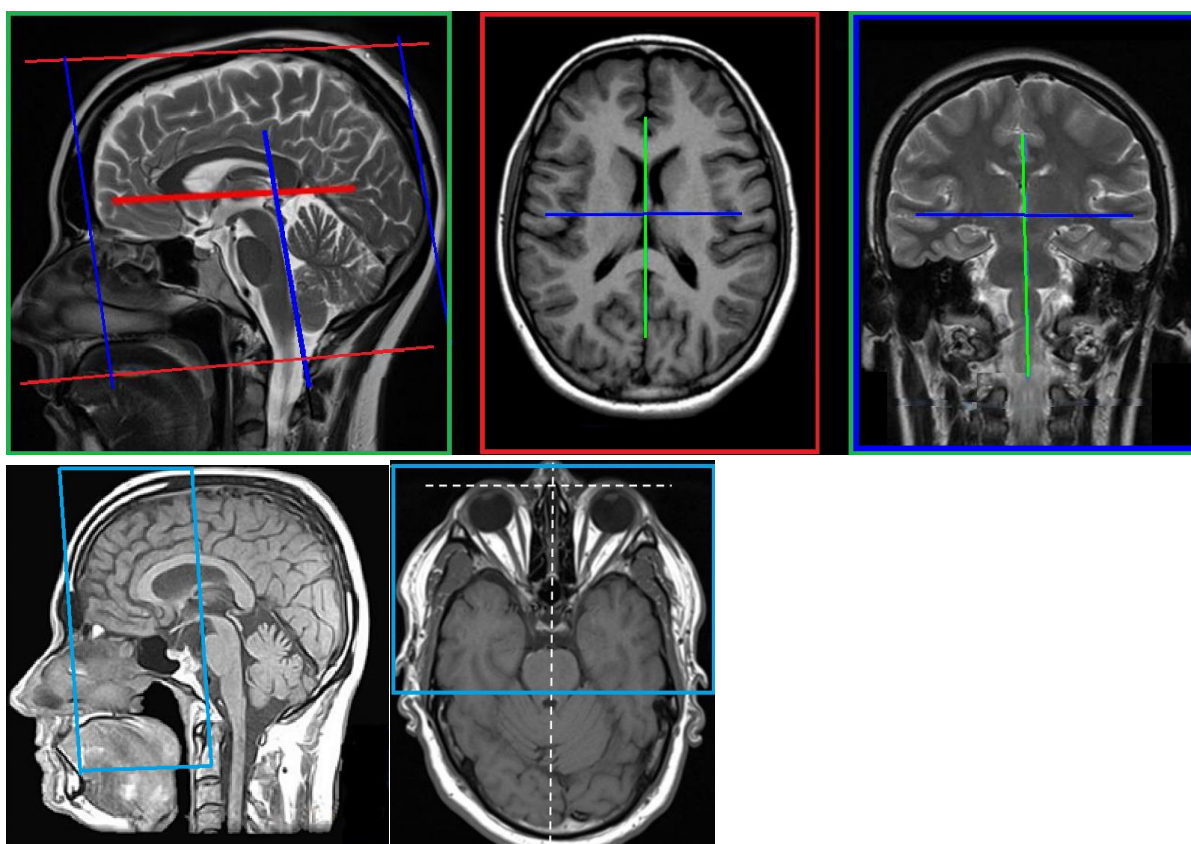
Ny metodbeskrivning.

Inför undersökningen

Indikationer	CSF läckage, patologi avseende n olfactorius. Om tydlig tumörmisstanke, använd hjärna tumör/inf.
Utrustning	Kan köras på alla MR-utrustningar i NU-sjukvården.
Bokningstid	20 minuter, tilläggstid kan förekomma vid extraserier i prioritering eller framgå av MR-anteckning.
PVK/infart	Ej aktuellt.
IV kontrast	Ej aktuellt.
Spole	Huvudspole , kan vinklas om patienten behöver det, ovinklat ger lite bättre signal.
Patientposition	Ryggläge, huvudet först. Patienten tilldelas hörselskydd och larmknapp. Viktigt att förhindra oavsiktliga huvudrörelser genom till exempel att använda kilkuddar. Försäkra sig om att patienten har förstått att den ska ligga så stilla som möjligt.
Patientcentrering	I höjd med orbita.

Bildtagning

Sekvens	Plan	Snitt	Gap	FOV (ca)	Fas	Täckning	Vinkling (sag,cor,tra)	Kommentar
T1	sag	4 mm	30%	250*250	AP	Hjärnan	Rakt, medellinjen	
T2	tra	4 mm	10%	230*230	RL	Hjärnan	CC-undersida, medellinjen	
T2	cor-c	3mm	10%	200*200	RL	Från sinus frontalis t.o.m. hypofysen	Bakre pons, medellinjen	
T2 space 3D	cor-c	0,6 mm	0	200*200	RL	Från sinus frontalis t.o.m. hypofysen	Bakre pons, medellinjen	



Efter undersökning

- Skicka bilder till PACS och verifiera enligt rutin ([LÄNK](#)) innan undersökningen avslutas.

Information om handlingen

Handlingstyp: Rutin

Gäller för: Radiologisk mottagning Uddevalla Sjukhus,
Radiologisk mottagning NÄL

Innehållsansvar: Stig Rörvik, (stiro2), Sektionsledare

Godkänd av: Ann-Christine Frennius, (annan83), Överläkare

Dokument-ID: NU10095-1539502841-39

Version: 1.0

Giltig från: 2026-06-15

Giltig till: 2028-06-15