

MR Hjärna/halsangio carotisstenos K- K+ (M10219a)

Syfte

Metodbeskrivning för MR-undersökning i NU-sjukvården.

Förändringar sedan föregående version

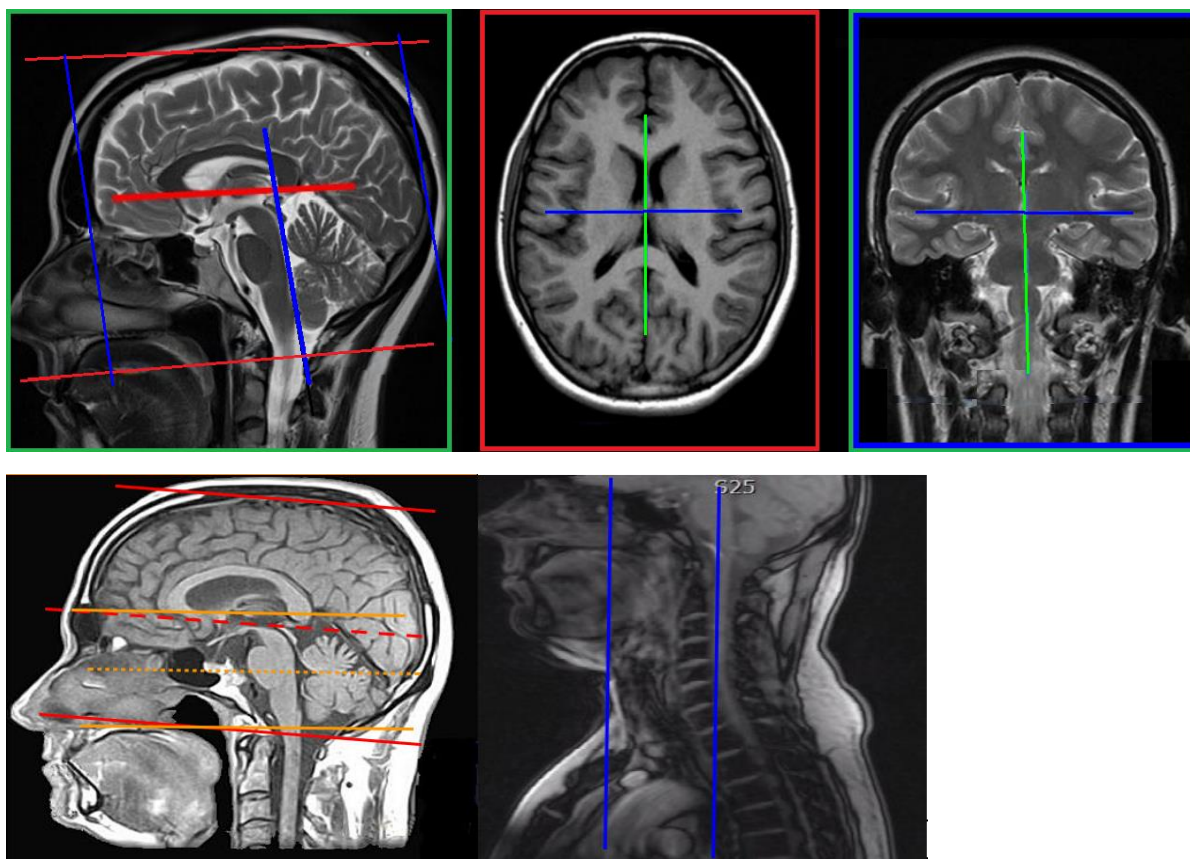
Ny metodbeskrivning.

Inför undersökningen

Indikationer	Patienter med strokesymptom orsakade av förträngningar i a carotis, inför kirurgisk bedömning.
Utrustning	Körs på Siemens MR Uddevalla eller NÄL.
Bokningstid	30 minuter förutom på MR 2 NÄL 35 minuter. Tilläggsstid kan förekomma vid extraserier i prioritering eller framgå av MR-anteckning.
PVK/infart	PVK sätts om inte sådan eller annan godkänd intravenös infart för kontrastinjektion redan finns. PVK eller annan infart kontrolleras innan undersökningen påbörjas för att säkerställa funktionen.
IV kontrast	Clariscan 279,3 mg/ml (Gadolinium iv, 0,2 ml/kg kroppsvikt, maxdos 20 ml).
Spole	Huvudspole , kan vinklas om patienten behöver det, ovinklat ger lite bättre signal.
Patientposition	Ryggläge, huvudet först. Patienten tilldelas hörselskydd och larmknapp. Viktigt att förhindra oavsiktliga huvudrörelser genom till exempel att använda kilkuddar. Försäkra sig om att patienten har förstått att den ska ligga så stilla som möjligt.
Patientcentrering	I höjd med orbita.

Bildtagning

Sekvens	Plan	Snitt	Gap	FOV (ca)	Fas	Täckning	Vinkling (sag,cor,tra)	Kommentar
DWI	tra	4 mm	10%	230*230	AP	Hjärnan	CC-undersida, medellinjen	b1000+ADC till PACS
FLAIR 3D	sag	1 mm	-50%	250*280	AP	Hjärnan	Rakt, medellinjen	MPR tra och cor 3mm
TOF 3D	tra	0,5mm	-20%	200*200	RL	Bakre skallgropen	Rakt, medellinjen	MIP sin+dx horisontellt
Vessel scout	sag							
Kontrast	Dynamisk serie, 10 meas. Ge kontrast efter 1:a meas. Bolus tracking kan användas som alternativ.							
T1 fl3d	cor-a	2 mm	-50%	320*320	RL	Cirk Willis tom aortabågen	Centrera över hälskärnen	MIP sin+dx+bilat horisontellt



Efter undersökning

- Skicka bilder till PACS (ej Reg-DWI och andra eventuella dubletter)
- Verifiera enligt rutin ([LÄNK](#)) innan undersökningen avslutas i PACS.

Information om handlingen

Handlingstyp: Rutin

Gäller för: Radiologisk mottagning Uddevalla Sjukhus,
Radiologisk mottagning NÄL

Innehållsansvar: Stig Rörvik, (stiro2), Sektionsledare

Godkänd av: Ann-Christine Frennius, (annan83), Överläkare

Dokument-ID: NU10095-1539502841-33

Version: 1.0

Giltig från: 2026-06-15

Giltig till: 2028-06-15