

# MR Hjärna Kärlmissbildning K-K+ (M10900j)

## Syfte

Metodbeskrivning för MR-undersökning i NU-sjukvården.

## Förändringar sedan föregående version

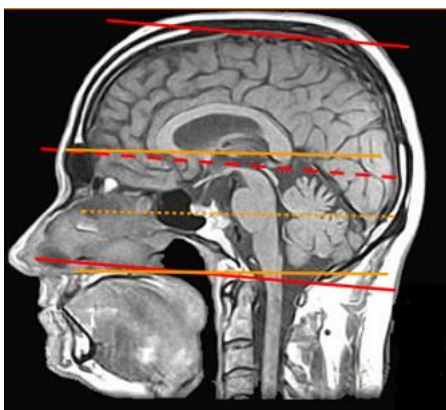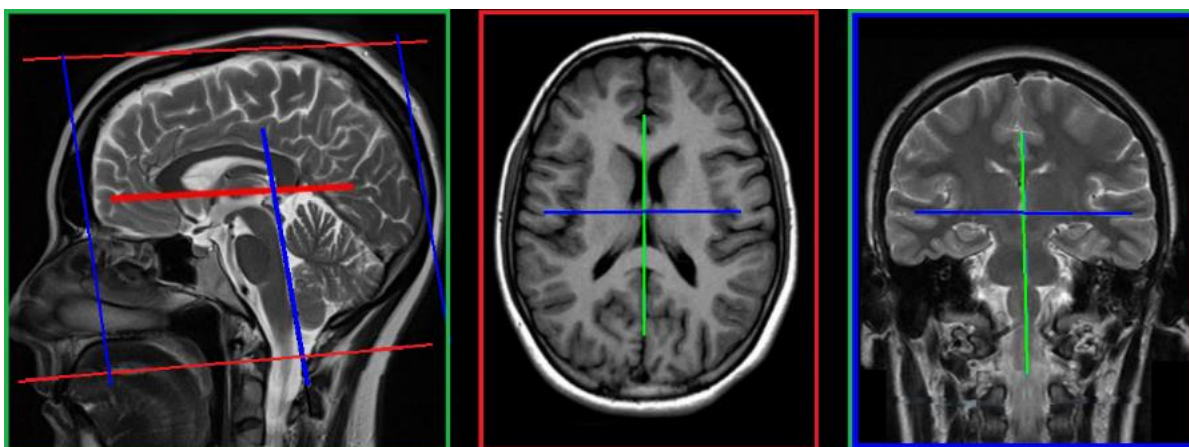
Ny metodbeskrivning.

## Inför undersökningen

<b>Indikationer</b>	AVM utredning och kontroll. Kavernom, Dural fistel.
<b>Utrustning</b>	Kan köras på alla MR-utrustningar i NU-sjukvården.
<b>Bokningstid</b>	35 minuter förutom på MR 2 NÄL 45 minuter. Tilläggstid kan förekomma vid extraserier i prioritering eller framgå av MR-anteckning.
<b>PVK/infart</b>	PVK sätts om inte sådan eller annan godkänd intravenös infart för kontrastinjektion redan finns. PVK eller annan infart kontrolleras innan undersökningen påbörjas för att säkerställa funktionen.
<b>IV kontrast</b>	Clariscan 279,3 mg/ml (Gadolinium iv, 0,2 ml/kg kroppsvikt, maxdos 20 ml).
<b>Spole</b>	<b>Huvudspole</b> , kan vinklas om patienten behöver det, ovinklat ger lite bättre signal.
<b>Patientposition</b>	Ryggläge, huvudet först. Patienten tilldelas hörselskydd och larmknapp. Viktigt att förhindra oavsiktliga huvudrörelser genom till exempel att använda kilkuddar. Försäkra sig om att patienten har förstått att den ska ligga så stilla som möjligt.
<b>Patientcentrering</b>	I höjd med orbita.

## Bildtagning

Sekvens	Plan	Snitt	Gap	FOV (ca)	Fas	Täckning	Vinkling (sag,cor,tra)	Kommentar
FLAIR 3D	sag	1 mm	-50%	250*250	AP	Hela huvudet	Rakt, medellinjen	
T1 mpr 3D	sag	1 mm	0	250*250	AP	Hela huvudet	Rakt, medellinjen	
SWI	tra	2 mm	-50%	230*190	RL	Hjärnan	CC-undersida, medellinjen	
TOF 3D	tra	4 slab	-20%	200*200	RL	Bakre skallgropen	Rakt, medellinjen	MIP sin+dx horisontellt
Kontrast								
DWI	tra	4 mm	10%	230*230	AP	Hjärnan	CC-undersida, medellinjen	b1000+ADC till PACS
T2	tra	4 mm	10%	230*230	RL	Hjärnan	CC-undersida, medellinjen	
T1 mpr 3D	sag	1 mm	0	250*250	AP	Hela huvudet	Rakt, medellinjen	



## Efter undersökning

- Skicka bilder till PACS (ej Reg-DWI och andra eventuella dubletter)
- Verifiera enligt rutin ([LÄNK](#)) innan undersökningen avslutas i PACS.

# Information om handlingen

**Handlingstyp:** Rutin

**Gäller för:** Radiologisk mottagning Uddevalla Sjukhus,  
Radiologisk mottagning NÄL

**Innehållsansvar:** Stig Rörvik, (stiro2), Sektionsledare

**Godkänd av:** Ann-Christine Frennius, (annan83), Överläkare

**Dokument-ID:** NU10095-1539502841-22

**Version:** 1.0

**Giltig från:** 2026-06-15

**Giltig till:** 2028-06-15