

# MR Hjärna MS K-K+ hals-bröstrygg K+ (M10900r)

## Syfte

Metodbeskrivning för MR-undersökning i NU-sjukvården.

## Förändringar sedan föregående version

Ny metodbeskrivning.

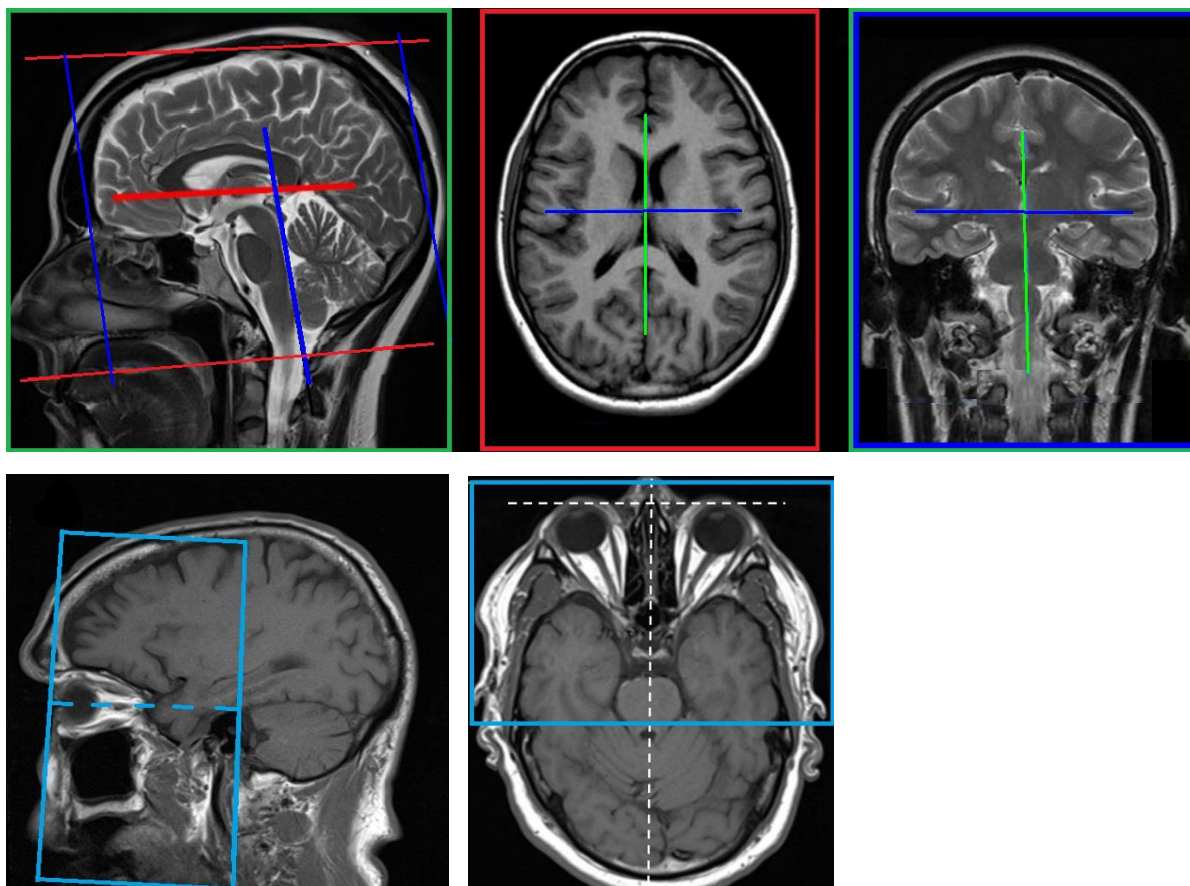
## Inför undersökningen

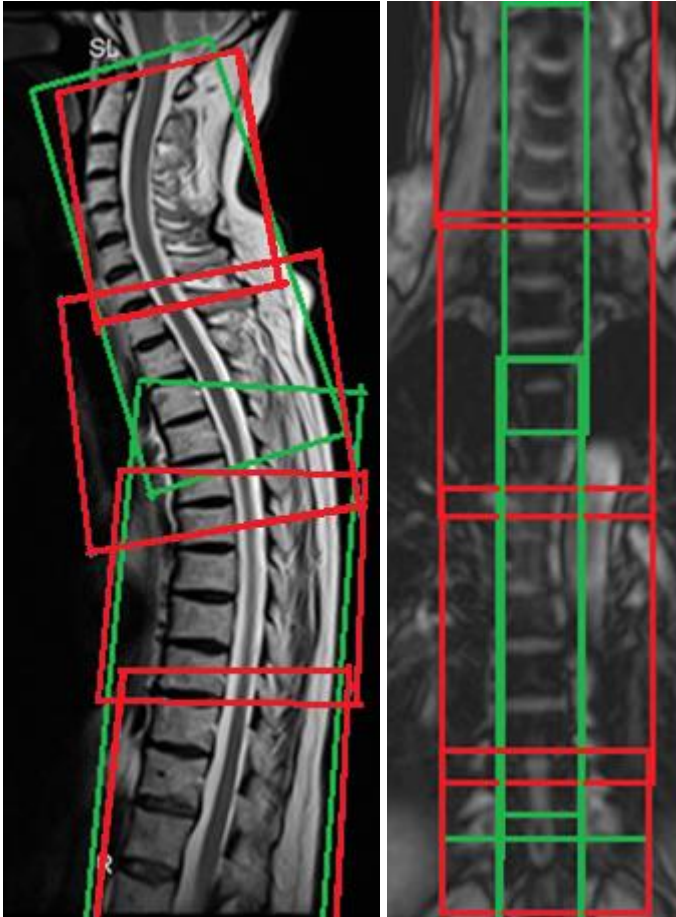
<b>Indikationer</b>	Används vid nydiagnostik eller försämring.
<b>Utrustning</b>	Kan köras på alla MR-utrustningar i NU-sjukvården, men bokas på MR 1.
<b>Bokningstid</b>	55 minuter, tilläggstid kan förekomma vid extraserier i prioritering eller framgå av MR-anteckning.
<b>PVK/infart</b>	PVK sätts om inte sådan eller annan godkänd intravenös infart för kontrastinjektion redan finns. PVK eller annan infart kontrolleras innan undersökningen påbörjas för att säkerställa funktionen.
<b>IV kontrast</b>	Clariscan 279,3 mg/ml (Gadolinium iv, 0,2 ml/kg kroppsvikt, maxdos 20 ml).
<b>Spole</b>	<b>Huvud- och halsrygg-spole</b> , kan vinklas om patienten behöver det, ovinklat ger lite bättre signal. Anterior-spole kan användas för snabbare/bättre bildtagning med AI.
<b>Patientposition</b>	Ryggläge, huvudet först. Patienten tilldelas hörselskydd och larmknapp. Viktigt att förhindra oavsiktliga huvudrörelser genom till exempel att använda kilkuddar. Försäkra sig om att patienten har förstått att den ska ligga så stilla som möjligt.
<b>Patientcentrering</b>	I höjd med orbita.

Sekvens	Plan	Snitt	Gap	FOV (ca)	Fas	Täckning	Vinkling (sag,cor,tra)	Kommentar
---------	------	-------	-----	----------	-----	----------	------------------------	-----------

FLAIR 3D	sag	1 mm	-50%	250*250	AP	Hela huvudet	Rakt, medellinjen *2	MPR tra och cor 3mm
T1 mpr 3D	sag	1 mm	0	250*250	AP	Hela huvudet	Rakt, medellinjen *2	MPR tra 3mm
STIR	coro	3 mm	10%	230*230	AP	Synnervertom chiasma.	Perpendikulärt n. opticus *2, medellinjen	
STIR ryggmärg	sag	3 mm	20%	250-350 *200	FH	Ryggmärgen C2-L2	Rakt, medellinjen *2	Tas överlappande 2 stationer
Kontrast								
SWI	tra	2 mm	-50%	230*190	RL	Hjärnan	CC-undersida, medellinjen *2	
DWI	tra	3 mm	10%	230*230	AP	Hjärnan	CC-undersida, medellinjen *2	b1000+ADC till PACS
T2	tra	3 mm	10%	230*230	RL	Hjärnan	CC-undersida, medellinjen *2	
T1 mpr 3D	sag	1 mm	0	250*250	AP	Hela huvudet	Rakt, medellinjen *2	MPR tra 3mm
T1	sag	3 mm	20%	250-350 *200	FH	Ryggmärgen C2-L2	Rakt, medellinjen *2	Tas överlappande 2 stationer
T2 ax	tra	4 mm	10%	200*200	RL	Hals+bröst rygg C2-L2	Tvårs längsaxel, medellinjen *2	Tas överlappande 3-4 stationer max 44 snitt/box

## Bildtagning





## Efter undersökning

- Skicka bilder till PACS (ej Reg-DWI och andra eventuella dubletter)
- Verifiera enligt rutin ([LÄNK](#)) innan undersökningen avslutas i PACS.

# Information om handlingen

**Handlingstyp:** Rutin

**Gäller för:** Radiologisk mottagning Uddevalla Sjukhus,  
Radiologisk mottagning NÄL

**Innehållsansvar:** Stig Rörvik, (stiro2), Sektionsledare

**Godkänd av:** Ann-Christine Frennius, (annan83), Överläkare

**Dokument-ID:** NU10095-1539502841-21

**Version:** 2.0

**Giltig från:** 2026-06-16

**Giltig till:** 2028-06-16