

Gäller för: Radiologisk mottagning Uddevalla Sjukhus, Radiologisk mottagning NÄL

Giltig från: 2026-01-14

Innehållsansvar: Sanna Axelsson, (sanpa5), Sektionsledare

Giltig till: 2028-01-14

Godkänd av: Marianna Fehér, (marfe24), Överläkare

## Fotled – Long axis view

### Metodbok Konventionell röntgen

Gemensam rutin för att utföra undersökning på ett säkert och enhetligt sätt.

### Förändringar sedan föregående version

Inga förändringar.

### Inför undersökningen

<b>Frågeställning</b>	Belastning
<b>Strålskydd</b>	Se kapitel 4.2 och 5.1 i <a href="#">Strålskydd vid undersökningar och behandlingar med röntgenstrålning</a>
<b>Arbetsplats</b>	Adora T3
<b>Detektor</b>	Potter, lungstativ
<b>Bildtagning</b>	<ol style="list-style-type: none"><li>1. Long axis view</li><li>2. Sida stående med belastning</li></ol>

## Bildtagning

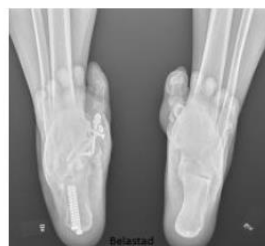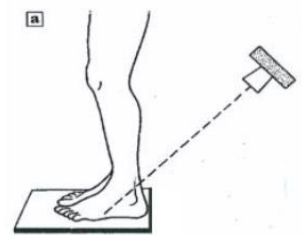
### Long axis view

Patienten stående med båda benen på detektorn med lätt böjda knän, så underbenen vinklas framåt. Vinkla 45 grader PA (som en hälaxial, blända ut så övre bländarkanten är på vaden). OBS! Centrera enligt bild och blända ut.

#### Kriterier

Hela calcaneus ska vara med.  
Man ska komma in i suttalarleden.

### Long axis view



### Sida stående

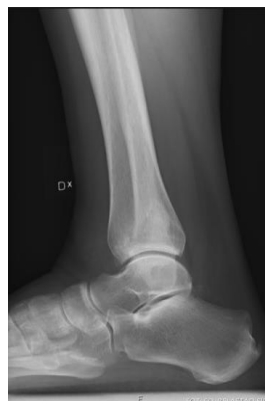Patienten står på en pall med detektorn/bildplattan bakom.

Fotens lateralsida mot detektorn/bildplattan.

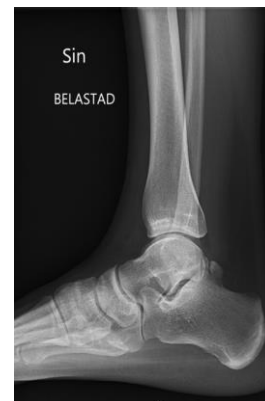För att få en rak sida där malleolerna täcker varandra bör foten vridas något lateralt från detektorn/bildplattan.

Centrera över leden.

### Sida höger



### Sida vänster



t.

# Information om handlingen

**Handlingstyp:** Rutin

**Gäller för:** Radiologisk mottagning Uddevalla Sjukhus,  
Radiologisk mottagning NÄL

**Innehållsansvar:** Sanna Axelsson, (sanpa5), Sektionsledare

**Godkänd av:** Marianna Fehér, (marfe24), Överläkare

**Dokument-ID:** NU10095-1524700195-127

**Version:** 2.0

**Giltig från:** 2026-01-14

**Giltig till:** 2028-01-14