

Gäller för: Radiologisk mottagning Uddevalla Sjukhus, Radiologisk mottagning NÄL

Giltig från: 2026-01-08

Innehållsansvar: Sanna Axelsson, (sanpa5), Sektionsledare

Giltig till: 2028-01-08

Godkänd av: Marianna Fehér, (marfe24), Överläkare

Buköversikt Barn – Obstipation, Ileus, fri gas

Metodbok Konventionell röntgen

Gemensam rutin för att utföra undersökning på ett säkert och enhetligt sätt.

Förändringar sedan föregående version

Inga förändringar.

Inför undersökningen

| | |
|-------------------------|---|
| Frågeställning | Obstipation, fri gas |
| Undersökningskod | 460000b |
| Strålskydd | Se kapitel 4.2 och 5.1 i Strålskydd vid undersökningar och behandlingar med röntgenstrålning |
| Arbetsplats | Adora T3 |
| Detektor | Stor i potter <i>alternativt</i> Liten för liggande undersökning |
| Övrigt | Utförs liggande (små barn) eller stående. Barn under 20 kg – EJ raster. På mindre barn tas lunga och buk på samma bild. |
| Bildtagning | 1. Frontal buk (Vid ileusfrågeställning tas horisontell sida upp) |

Bildtagning

Stående eller liggande undersökning

Frontal buk

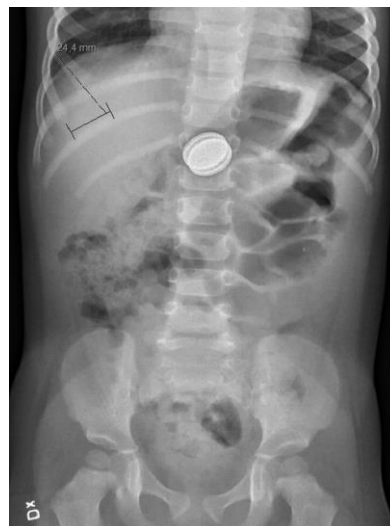Från diafragma till nedanför symfysen.

Inandad bild.

Kriterier

Diafragma avbildad med marginal.

Frontal buk



Horisontell sida upp

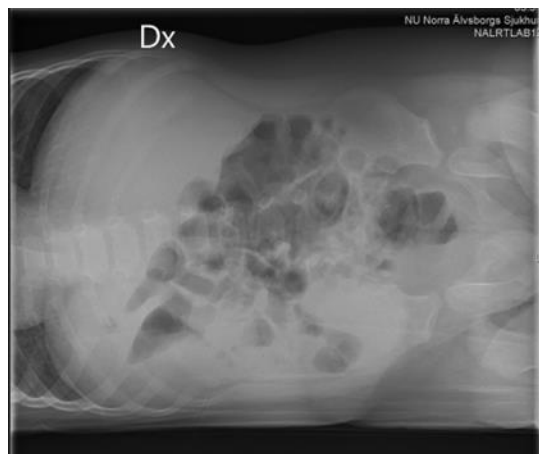
Ta en horisontell bild med höger sida upp (för att se vätskenivåer).

Patienten ska hålla andan (om möjligt)

Kriterier

Täck in diafragma till symfys.

Horisontell sida upp



Information om handlingen

Handlingstyp: Rutin

Gäller för: Radiologisk mottagning Uddevalla Sjukhus,
Radiologisk mottagning NÄL

Innehållsansvar: Sanna Axelsson, (sanpa5), Sektionsledare

Godkänd av: Marianna Fehér, (marfe24), Överläkare

Dokument-ID: NU10095-1524700195-126

Version: 3.0

Giltig från: 2026-01-08

Giltig till: 2028-01-08