

Vilo-EKG Metodbeskrivning

Innehåll

Förändringar sedan föregående version.....	3
Inledning	3
Indikationer	3
Kontraindikationer	3
Utrustning.....	4
Förbrukningsmaterial	4
Funktionskontroll/kalibrering	4
Förberedelser	4
Patientinformation (kallelse).....	4
Utrustning	4
Undersökningsprocedur	5
Undersökningsprocedur barn	7
Rengöring.....	8
Mellan varje patient	8
Vid dagens slut	8
En gång per vecka.....	8
Särskilda hygienrutiner.....	8
Sammanställning och analys av undersöknings-information	9
EKG för bedömning	9

EKG utan bedömning.....	9
Bedömning.....	9
Referensvärden	10
Vuxna.....	10
Barn	10
Felkällor	10
Utlåtande.....	11
Referenser och relaterade dokument	13
Bilaga.....	14
EKG vid situs inversus	14

Metodgrupp: Johanna Mörk (biomedicinsk analytiker), Dariush Javadzadeh (läkare) och Anna Werngren (biomedicinsk analytiker)

Förändringar sedan föregående version

Metodbeskrivningen är uppdaterad i sin helhet.

Inledning

Elektrokardiogram (EKG) är en elektrofysiologisk undersökning där man undersöker hjärtats elektriska aktivitet. De elektriska impulserna fångas upp på huden av elektroder som är kopplade till en EKG-apparat. Apparaten omvandlar signalerna till en graf som representerar de olika faserna i hjärtcykeln.

Det första EKG som registrerades på en människa utfördes 1887 med hjälp av en kapillärelektrometer där variationer i elektrisk spänning kunde observeras i en kapillär med kvicksilver som studerades under mikroskop.

Det EKG som vi känner till idag utvecklades av den holländska läkaren och fysikern Willem Einthoven. 1903 tog han patent på en EKG-apparat där registreringen skedde med en stränggalvanometer som projicerade utslagen på fotografiska glasplåtar. Patienten placerades med båda armarna och ena benet i kar med saltvatten för att förstärka de elektriska signalerna.

Innovationen fick snabb spridning och den första svenska apparaten togs i bruk i Uppsala 1908. Einthoven namngav de olika delarna av EKG-kurvan med bokstäverna PQRST och 1924 tilldelades han nobelpriset för sin uppfinning.

Den svenske läkaren och ingenjören Rune Elmqvist vidareutvecklade EKG-apparaten genom att tillverka mindre, mer lätthanterliga maskiner som i stället för glasplåtar, skrev ut kurvorna på papper med hjälp av en bläckstråle. Denna teknik användes från 1950-talet fram till att dagens datoriserade registreringar tog över.

Indikationer

Inklusive, men inte begränsat till:

- Utredning av symtom som bröstsmärta, andfåddhet, svimning eller hjärtklappning.
- Annan misstanke om hjärtsjukdom
- Vissa elektrolytrubbningar
- Preoperativ bedömning
- Screening för hjärtsjukdom hos till exempel idrottsutövare, flygpersonal med mera

Kontraindikationer

- Inga

Utrustning

- Cardiolex EC Sense version 2.3 placerad på en vagn
- Sugelektrodsystem; Quickels QS 200

Förbrukningsmaterial

- Quickels elektrodfilter (vit del)
- Barnelektroder
- Kontaktvätska: 10 gram NaCl till 1 liter vatten
- Rakhyvel
- Kompresser
- Alkoholbaserat desinfektionsmedel med rengörande effekt (≥ 70 volym %), nedan benämnd ytdesinfektion

Funktionskontroll/kalibrering

Årlig genomgång och teknisk säkerhetskontroll enligt servicehandboken ska genomföras och dokumenteras av ingenjör, Medicinsk teknik (MT). Digital manual finns tillgänglig hos MT på NÄL och Uddevalla sjukhus.

Förberedelser

Patientinformation (kallelse)

[Vilo-EKG - Patientinformation](#)

Utrustning

Inför första patienten:

- Blanda ny kontaktvätska.
- Sätt dit nya elektrodfilter (vit del).
- Kontrollera att allt förbrukningsmaterial finns på vagnen.

Undersökningsprocedur

- Kontrollera patientens identitet enligt rutin BFM.



- Fyll i patientens personnummer med tolv siffror utan bindestreck i aktuell ruta och tryck sedan i annan valfri ruta. För- och efternamn genereras då automatiskt. OBS!! Vid förlorad nätverksanslutning måste personnummer samt för- och efternamn skrivas in manuellt i de aktuella rutorna.

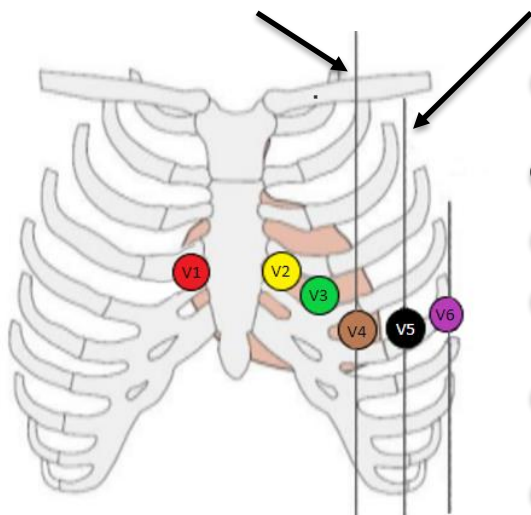
OK

- Patienten ska vara bar på överkroppen, ligga på rygg och vara så avslappnad som möjligt för undvikande av muskelstörningar. Vid behov kan en kudde placeras under knäna.
- För god ledningsförmåga fuktas huden med kontaktvätska. Vid kraftig behåring kan styrkan på sugen ökas alternativt rakas aktuella partier på bröstkorgen.
- Placera elektroderna enligt nedan:

Bröstavledningar:

Medioklavikulärlinjen

Främre axillarlinjen



- **V1** mellan 4:e och 5:e revbenet omedelbart till höger om bröstbenet
- **V2** omedelbart till vänster om bröstbenet
- **V3** mitt emellan v2 och V4
- **V4** mellan 5:e och 6:e revbenet i medioklavikulärlinjen på höger sida
- **V5** på samma höjd som V4 i främre axillarlinjen på höger sida
- **V6** på samma höjd som V4 i mellersta axillarlinjen på höger sida

Extremitetsavledningar:

- Röd kabel (R) till höger arm
- Gul kabel (L) till vänster arm
- Grön kabel (F) till vänster ben
- Svart kabel (N) till höger ben

- Om elektroderna inte kan placeras enligt standard, till exempel om patienten är amputerad, placeras extremitetsavledningarna så distalt som möjligt.
Detta ska då noteras i OBS-rutan där patientinformationen skrivs in på EKG-apparaten.



Skriv in aktuell information i OBS-rutan.

OK

- Om patienten sitter i rullstol och inte kan flyttas ska man notera att EKG tas sittande, se föregående punkt.

AUTO
1

- Kontrollera att kvaliteten på EKG är fullgod och utan störningar.

Ja

- EKG sparas automatiskt.



- EKG vid **situs inversus**, se bilaga

Undersökningsprocedur barn

- På barn till och med 18 år tas förutom ett vanligt vilo-EKG även en rytmremsa om remittent önskar det.
- Börja med att lagra ett vanligt vilo-EKG enligt tillvägagångssättet som är beskrivet under rubriken Undersökningsprocedur. Beroende på barnets ålder kan barnelektroder användas.
- Starta rytmregistrering genom att trycka på ”Starta registrering” (röd cirkel) på EKG-apparaten.



- Registrera i 20 sekunder. Tiden visas på skärmen längst ner till höger.



- Avsluta registreringen efter 20 sekunder genom att trycka på ”Avsluta registrering” (röd kvadrat) på EKG-apparaten.



- Tryck på ”Spara undersökning”. Välj EC Store och sedan OK.



- Vid EKG på barn som utförs på exempelvis neonatal kan en annan kabelenhet med längre sladdar användas. På denna enhet kan barnelektroder användas.

Rengöring

Mellan varje patient

- Torka av varje elektrod (vit och svart del) och elektrodsladd med ytdesinfektion.

Vid dagens slut

- Kasta elektrodfilter (vit del).
- Torka ur kompressburkar med ytdesinfektion.
- Kontrollera att apparaten är ansluten till ett vägguttag.

En gång per vecka

- Torka av apparaten och vagnen med ytdesinfektion.
- Diska flaskor och burkar som använts för kompresser och kontaktvätska i diskdesinfektor.

Särskilda hygienrutiner

- Hos nyopererad patient eller patient med sår (exempelvis by-pass-opererade, kärl-opererade) **ska** elektrodfilter (vit del) bytas både före och direkt efter undersökningen. Varje elektrod (svart del) och varje sladd **ska** rengöras med ytdesinfektion före och direkt efter undersökningen.
- Vid smittförande eller oren patient **ska** elektrodfilter (vit del) bytas direkt efter undersökningen. Varje elektrod (svart del) och varje sladd **ska** rengöras med ytdesinfektion direkt efter undersökningen.

Sammanställning och analys av undersökningsinformation

EKG för bedömning

- EKG lagras automatiskt i EC Store.
- Fyll i aktuella uppgifter i patientadministrativt system enligt lathundar för Patientadministrativt system.
- Ange granskande läkare.

EKG utan bedömning

- EKG lagras automatiskt i EC Store.

Bedömning

De flesta läroböcker presenterar ganska likartade tolkningsscheman och referensvärden. Förslagen i denna metodbeskrivning baseras på flera källor, vilka återges i referenserna.

Tolkningschema (både barn och vuxna)

- Kvalitetskontroll: Rätt elektrodplacering, testsignal (ska vara 10 mm i alla avledningar), notera eventuella signalstörningar
- Hjärtfrekvens
- Rytm: Rytmursprung, regelbundenhet, extraslag
- P-våg: Amplitud, duration, P-axel, utseende
- PQ-tid
- QRS-komplex: Duration, utseende, amplituder (eventuell R/S ratio), patologiska Q-vågor, R-progression
- Elektrisk axel: Vänster/höger/normalställd
- ST-sträcka
- T-vågor: Form, amplitud
- QTc-tid: Bazetts formel
- (U-vågor): Oftast inte kliniskt relevant. Kan ibland störa QT-mätningen

Referensvärden

Vuxna

- Förmaksfrekvens 50-100 slag/minut
- Kammarfrekvens 50-100 slag/minut
- P-vågsmorfologi: positiv i avledning II
- P-vågs duration: $\leq 0,12$ s
- P-vågsamplitud: $\leq 0,3$ mV (3 mm)
- PQ-tid: 0,12-0,22 s
- QRS-duration: $\leq 0,10$ s
- Q-duration: $< 0,03$ s
- Elektrisk axel: -30 till +90 grader
- ST-nivå (i J-punkten): Här finns viss variation i källorna. Ibland används även köns- och/eller åldersrelaterade värden. Något förenklat kan man säga att:
 - avledning V2-V3: -0,5 till 2 mm
 - övriga avledningar: -0,5 till +1 mm
- T-vågor: positiva i de flesta avledningar (negativa T-vågor är OK i V1 och III)
- QT-tid, korrigerad (QTc):
 - kvinnor $< 0,46$ s
 - män $< 0,45$ s

Barn

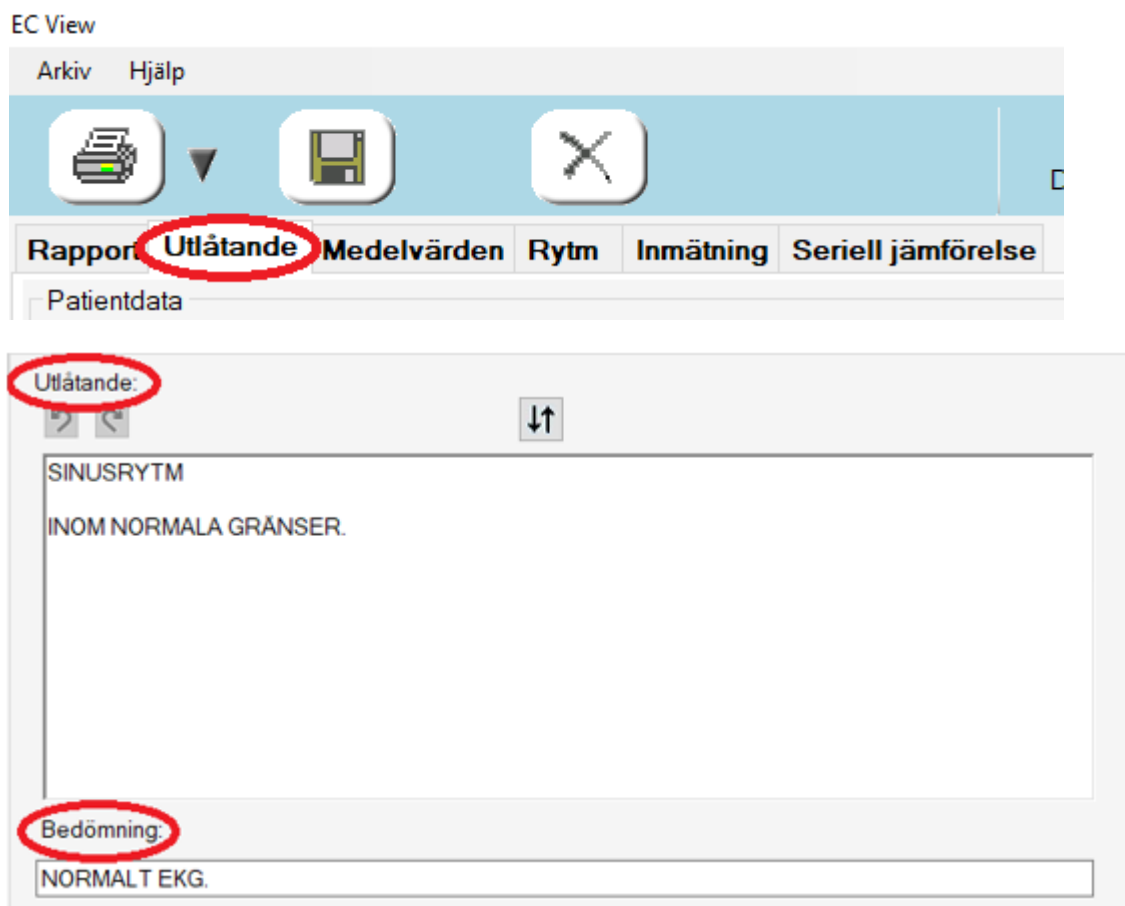
- I första hand rekommenderas [ABC-artikeln Pediatrisk EKG-tolkning](#), läkartidningen och i andra hand [Rijnbeek et al \(2001\)](#).

Felkällor

- Fel identitet inmatad
- Felaktig elektrodplacering
- Elektrodglapp
- Muskelstörningar
- Baslinjevariation (till exempel andningsvariation, värmeartefakter)
- Växelströmstörningar kan bero på:
 - Dålig elektrodkontakt
 - Dålig jordning
 - Defekta kablar/elektroder
 - Annan elektrisk apparatur
- Äkta pacemakerspikar syns inte alltid i EC View
- EKG-signalen kan slås ut hos patient med TNS (nervstimulering vid smärttillstånd etcetera)

Utlåtande

- Öppna EC View
- Skriv in patientens personnummer
- Öppna det EKG som ska bedömas
- Hos barn (<18år) ska även rytmremsa bedömas när den är registrerad, ses då som ett separat sparad EKG, svar skrivs dock enbart på Vilo-EKG
- Under fliken Utlåtande hittar du rutorna ”Utlåtande” och ”Bedömning”



- Utlåtande: Om något patologiskt hittas beskrivs det här, annars låt ”Sinusrytm, inom normala gränser” stå kvar.

OBS! Utskriven version kan vara ogiltig. Verifiera innehållet.

- Bedömning - välj mellan något av dessa 4 alternativ:
 - Normalt EKG
 - Sannolikt normalt EKG
 - Misstänkt patologiskt EKG
 - Patologiskt EKG



- Därefter välj granskad och tryck på OK

Spara

Spara undersökningen?

Status

<input type="radio"/> Ändrad	av
<input type="radio"/> Vidimerad	Test Testsson
<input checked="" type="radio"/> Granskad	

- Öppna IDS7 och starta ett svarsutlåtande
- Välj mallen "KFNU EKG" och då bör följande text dyka upp:
"Svaret finns i EC Store och kan nås via ert administrativa journalsystem."
- Signera svaret

Referenser och relaterade dokument

- Fransson C, Johansson S, Pegelow-Halvorsen C. ABC om Pediatrik EKG-tolkning. Läkartidningen. 2017;114:1-6.
- Rijnbeek PR, Witsenburg M, Schrama E, Hess J, Kors JA. New normal limits for the paediatric electrocardiogram. Eur Heart J. 2001 Apr;22(8):702-11. doi: 10.1053/euhj.2000.2399. PMID: 11286528.
- Jern S. Klinisk EKG-diagnostik 2.0. 1. Uppl. av version 2.0. Ljungskile: Sverker Jern utbildning; 2012.
- Söderberg J. EKG – Översikt [Internet]. Stockholm: Vårdhandboken; [uppdaterad 2024-10-29; citerad 2025-03-05]. Hämtad från: <https://www.varhandboken.se/undersokning-och-provtagning/ekg/oversikt/>
- Jorfeldt L, Pahlm O. EKG Grunder, handledning vid tolkning och 101 kliniska fall. Lund: Studentlitteratur; 2011.
- Grevin K E, Thulesius O. EKG, de första femtio årens utveckling. Läkartidningen. 1952;3:13-15.
- Friedman P A. Circulation [Internet]. [2024-02-05]; Hämtad från: [The Electrocardiogram at 100 Years: History and Future | Circulation](#)
- Lindow T, Pahlm O. Rätt kopplat EKG – en förutsättning för rätt diagnos. Läkartidningen. 2018;115: 1-4.

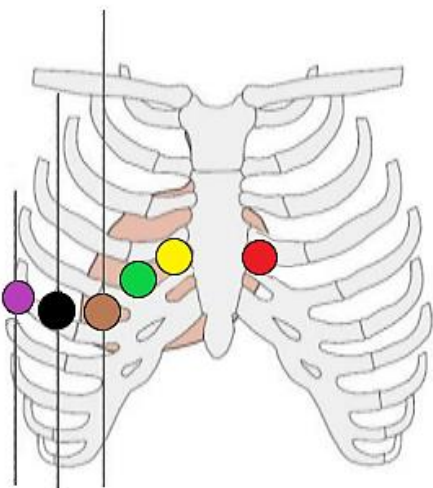
Bilaga

EKG vid situs inversus

- Ta först ett vanligt vilo- EKG, se tillvägagångssätt under "Undersökningsprocedur".
- Tag sedan ett EKG med elektroderna placerade enligt nedan.
- Skriv en kommentar angående EKG för situs inversus i OBS-rutan i EC Sense (samma ruta som där patientinformationen skrivs in.) Detta är viktig information för den ansvarige läkaren som har till uppgift att tolka EKG registreringen.

Elektrodplicering:

Bröstavledningar:



- **V1** mellan 4:e och 5:e revbenet omedelbart till vänster om bröstbenet
- **V2** mellan 4:e och 5:e revbenet omedelbart till höger om bröstbenet
- **V3** mellan V2 och V4
- **V4** mellan 5:e och 6:e revbenet i medio-klavikularlinjen på höger sida
- **V5** på samma höjd som V4 i främre axillarlinjen på höger sida
- **V6** på samma höjd som v5 i mellersta axillarlinjen på höger sida

Extremitetsavledningar:

- Röd kabel (R) till vänster arm
- Gul kabel (L) till höger arm
- Grön kabel (F) till höger ben
- Svart kabel (N) till vänster ben

Avledningsbeteckningar:

aVR	V ₂
-I	V ₁
-aVL	V _{3R}
III	V _{4R}
aVF	V _{5R}
II	V ₆

Information om handlingen

Handlingstyp: Rutin

Gäller för: Klinisk fysiologi Uddevalla Sjukhus, Klinisk fysiologi
NÄL

Innehållsansvar: Dariush Javadzadeh, (darja1),
Specialistläkare, ST

Godkänd av: Ulf Cederbom, (ulfce1), Enhetschef

Dokument-ID: NU10088-1721015962-142

Version: 2.0

Giltig från: 2026-02-17

Giltig till: 2028-02-17