Intraorala bilder

Felbilder med facit

Orsaksanalys?

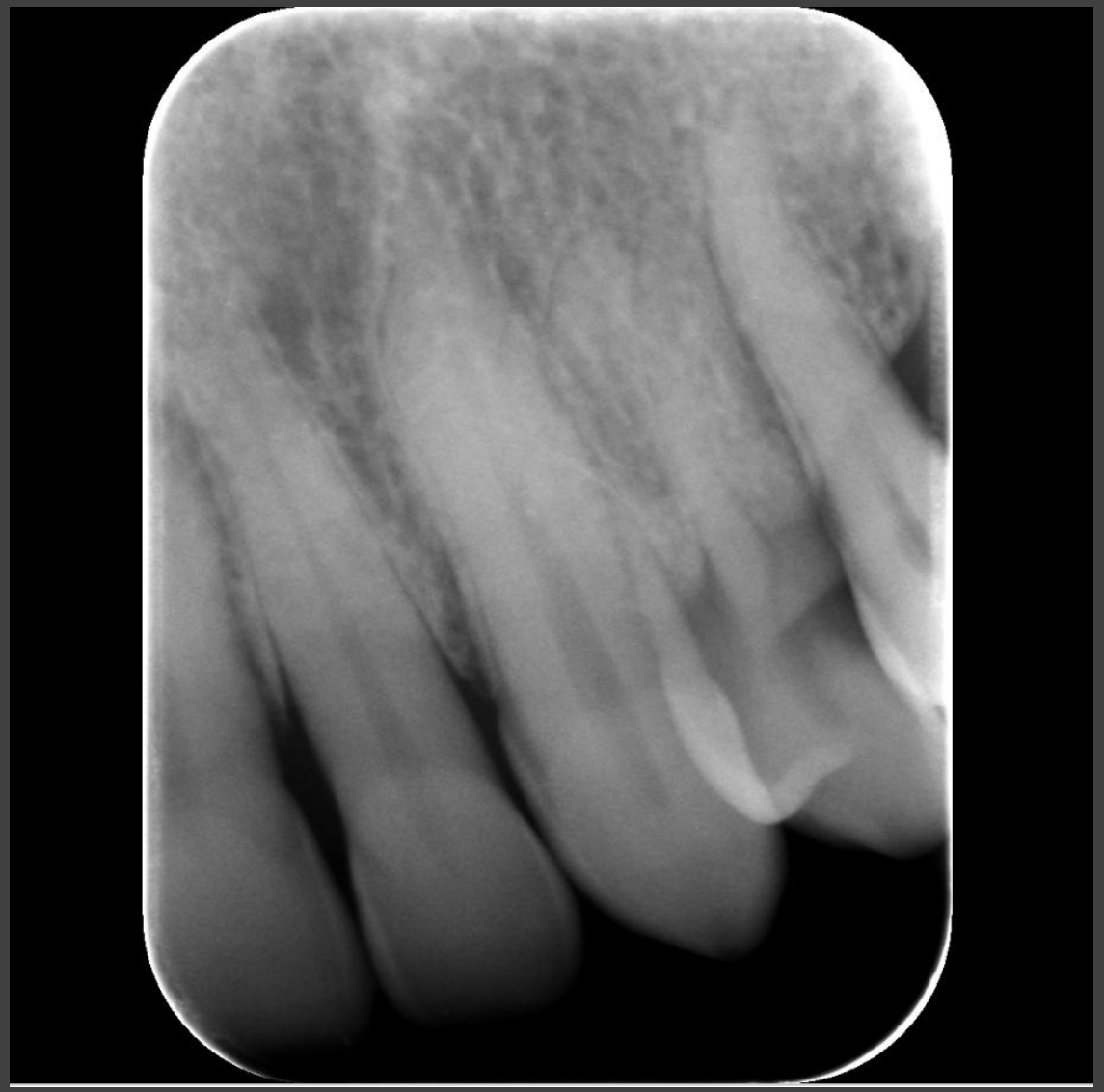

- Tippat ner i bakkant, detektorns nedre kant ej parallell med ocklusalytan
- Mesialexcentrisk



Omtag

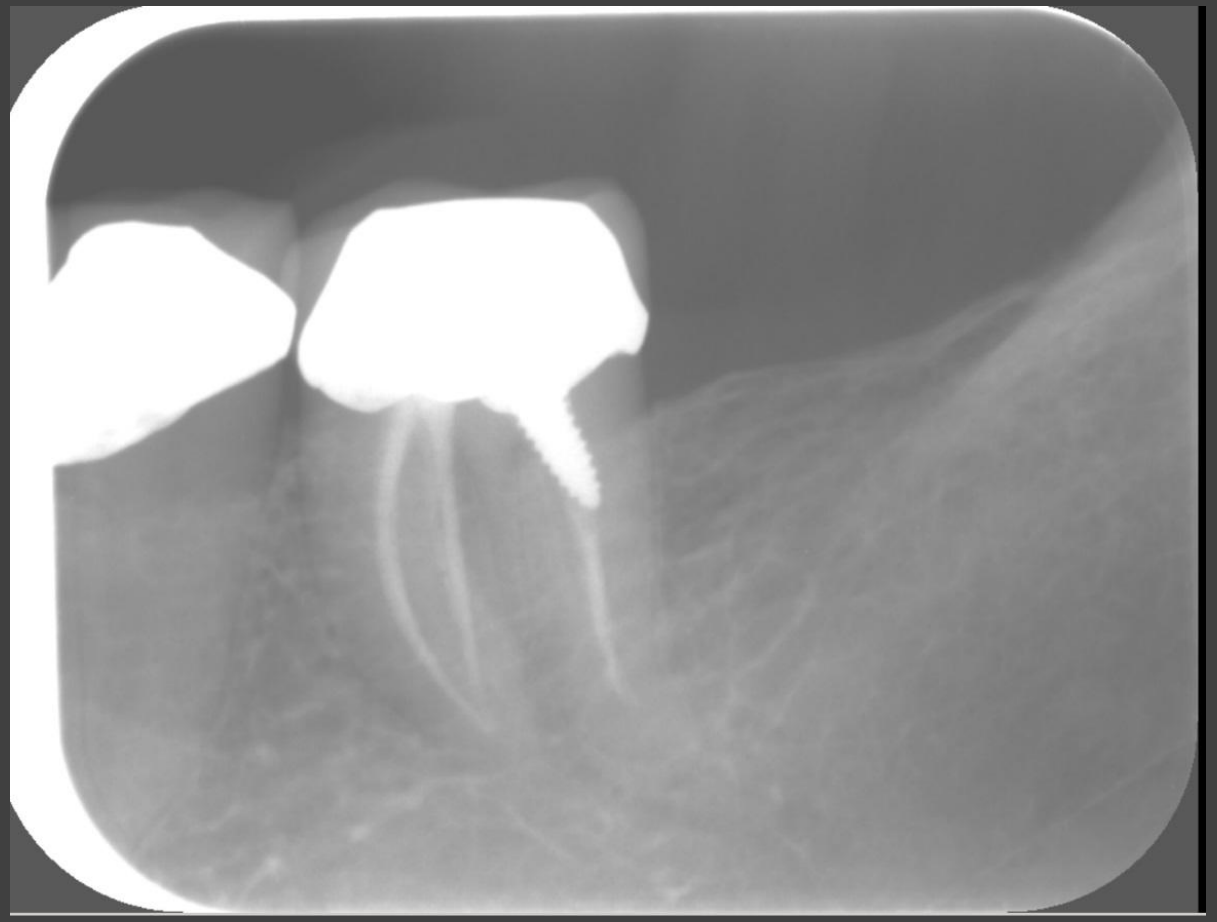

Distalexcentrisk

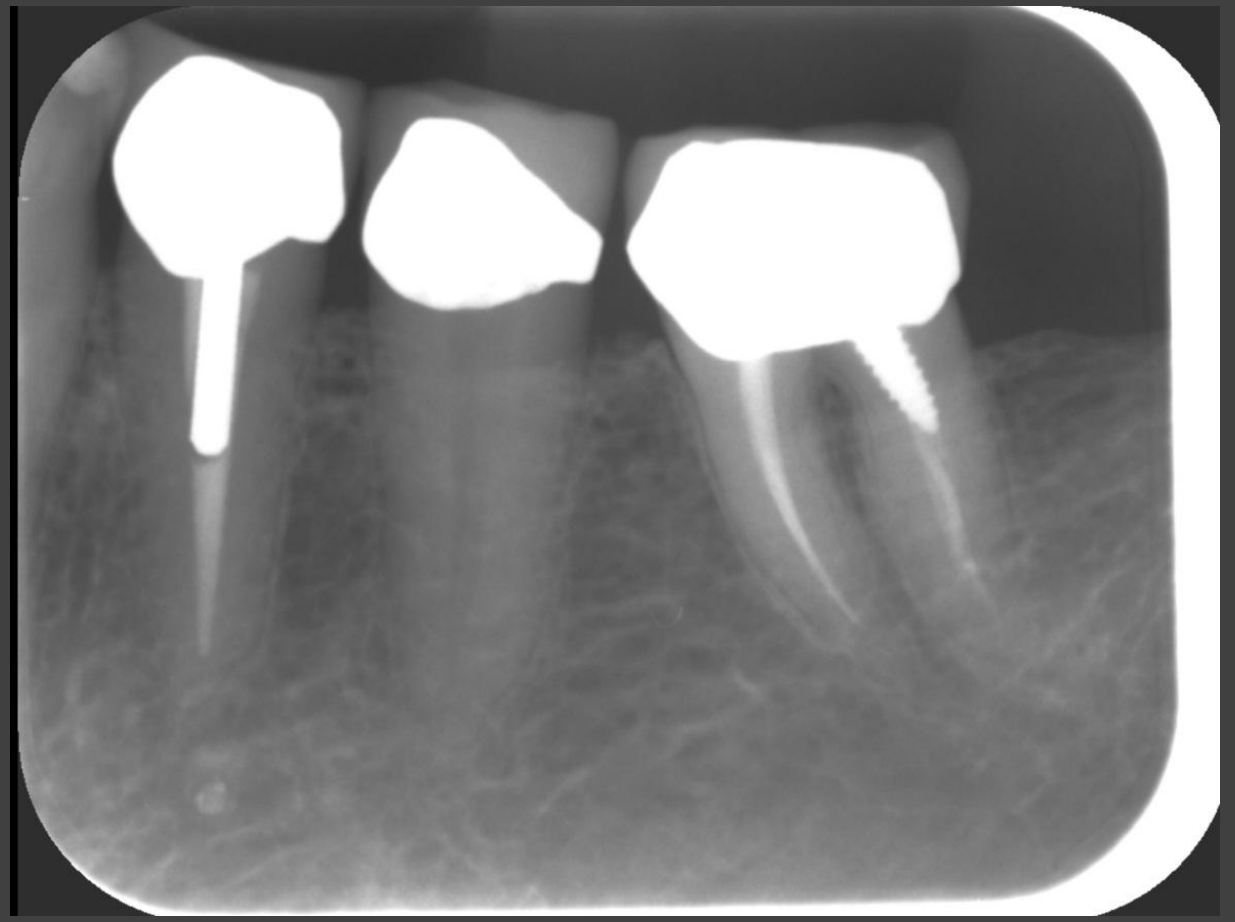

Ortoradiell





- Bländare, dvs riktmedlet överensstämmer inte med bildplattan.
- Något överaxial

Omtag,
- något överaxial
- distalexcentrisk



Tippat ner i framkant



Omtag, något distalt ifrån, överlappning



Fel vid inscanning



Omtag



Bildplattan inte kommit ned tillräckligt i munbotten



Omtag



Bländare



Omtag

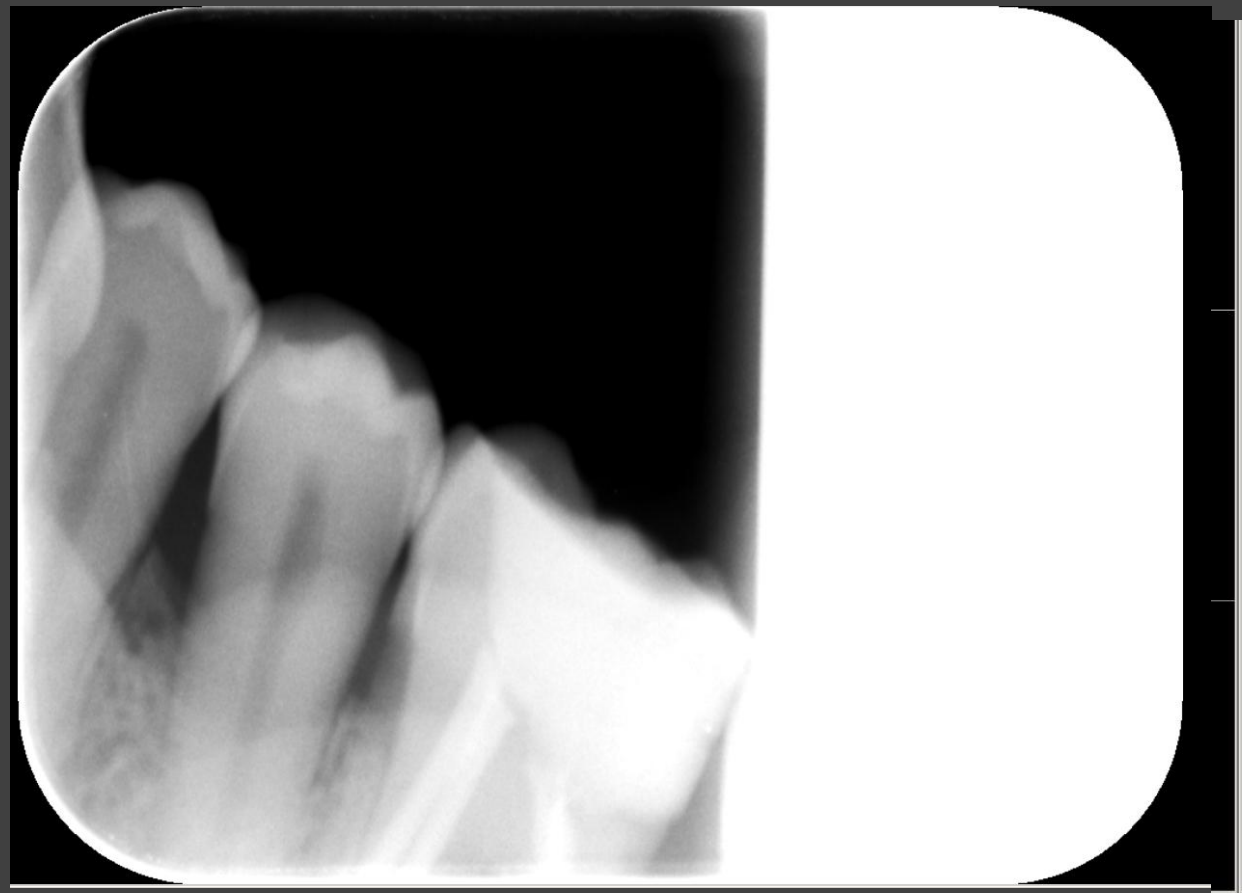

- Bländare, riktmedlet överensstämmer inte med bildplattan
- bildplattan tippat upp i bakkant



Omtag (dock med bländare)

Premolarbild



Distalexcentrisk trots att det är friprojicerat,



Omtag, överlappning, samt tippat något i bakkant



Överaxial + mesialexcentrisk



Omtag, isometrisk och ortoradiell, dock distala delen av 13 ej avbildad

Hur är bilderna tagna i förhållande till varandra?

Bild 2, 3 och 4 detektorn ej på plats



1: Underaxial jämfört med de övriga bilderna



2: Ortoradiell



3: något mesialt tagen jämfört med bild 2



4: Mesialexentrisk jämfört med bild 2

Lägesbestäm 13






13 är belägen palatinalt om 11 och 12