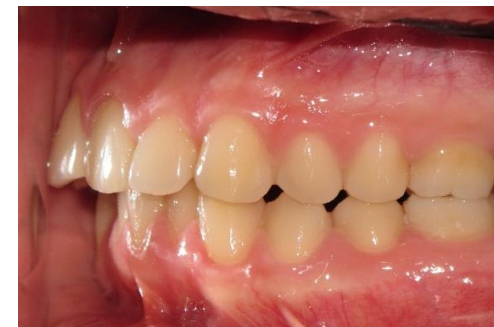
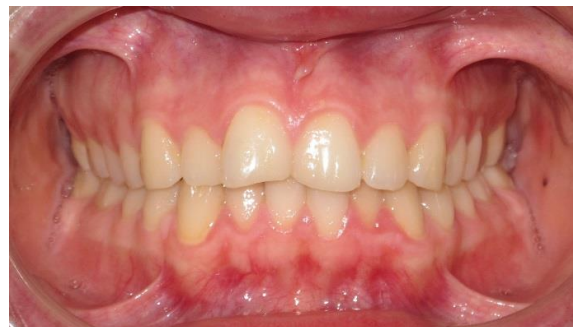
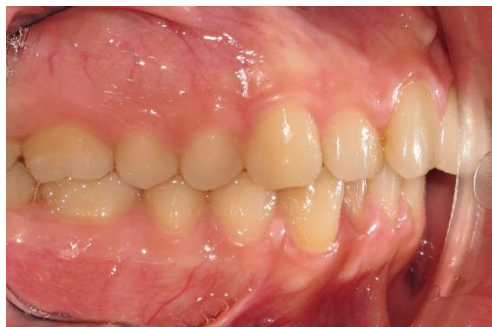

KLINISK FOTOGRAFERING

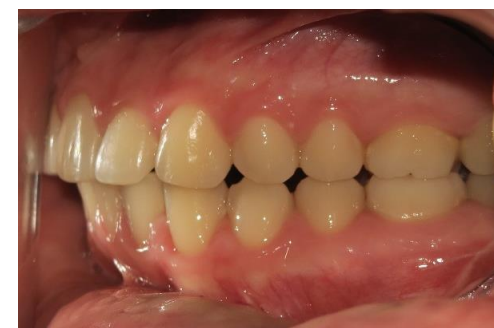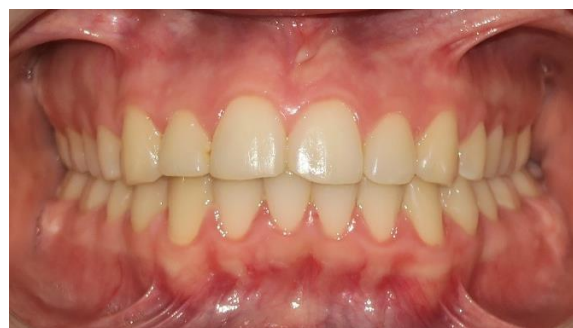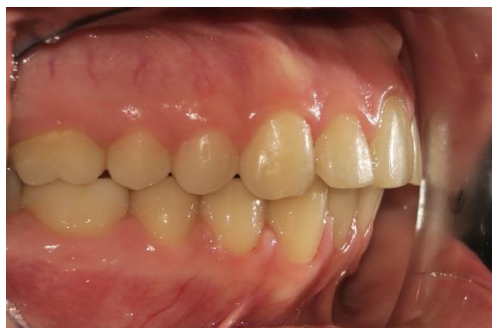med inriktning ortodonti

Standardiserad fotografering

2016




2018



Hjälpmiddel



1



3



2



4



5



6

- 1: Munvinkelhållare
- 2: Läpphållare "gaffel"
- 3: Sidospegel
- 4: Oklusalspegel
- 5: Spatel
- 6: Munvinkelhållare
(används utan sidospegel)

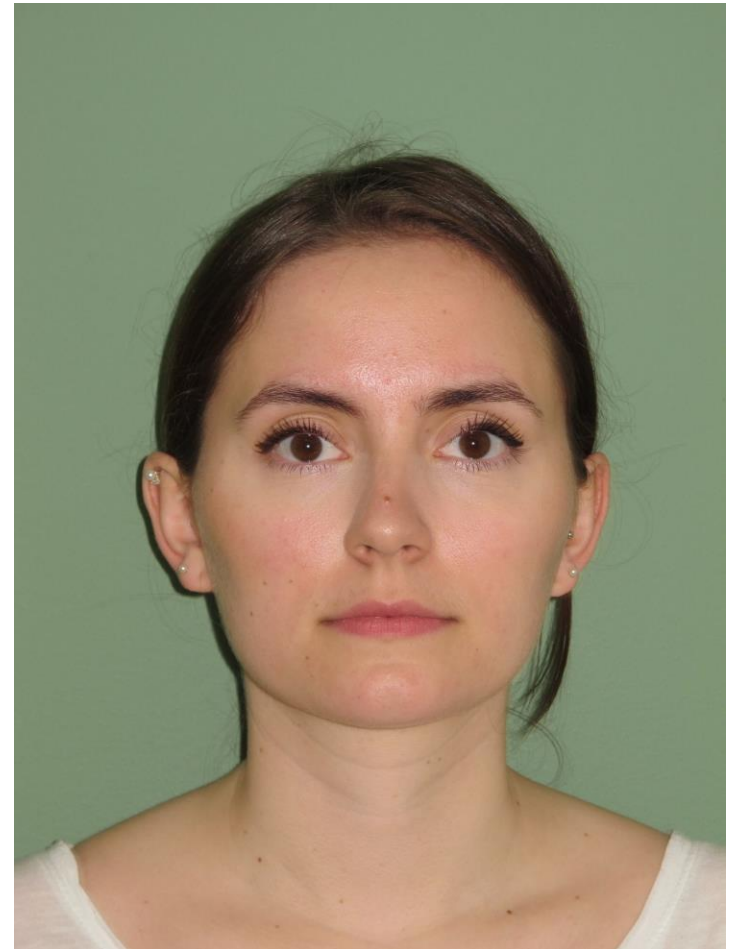A faded, light-colored background image showing three people smiling. The image is centered and serves as a backdrop for the text.

Extra orala fotografier

Extraoralafotografier

- rakt framifrån, utan leende

- Rakt framifrån, tex se lika mycket av öronen
- Ingen tippning/lutning
- Tänderna i ocklusion, avslappnade läppar
- Håret bakom öronen och bak på ryggen
- Ansiktet centrerat i fotot, jämn ram runt



Extraoralafotografier

- rakt framifrån, med leende

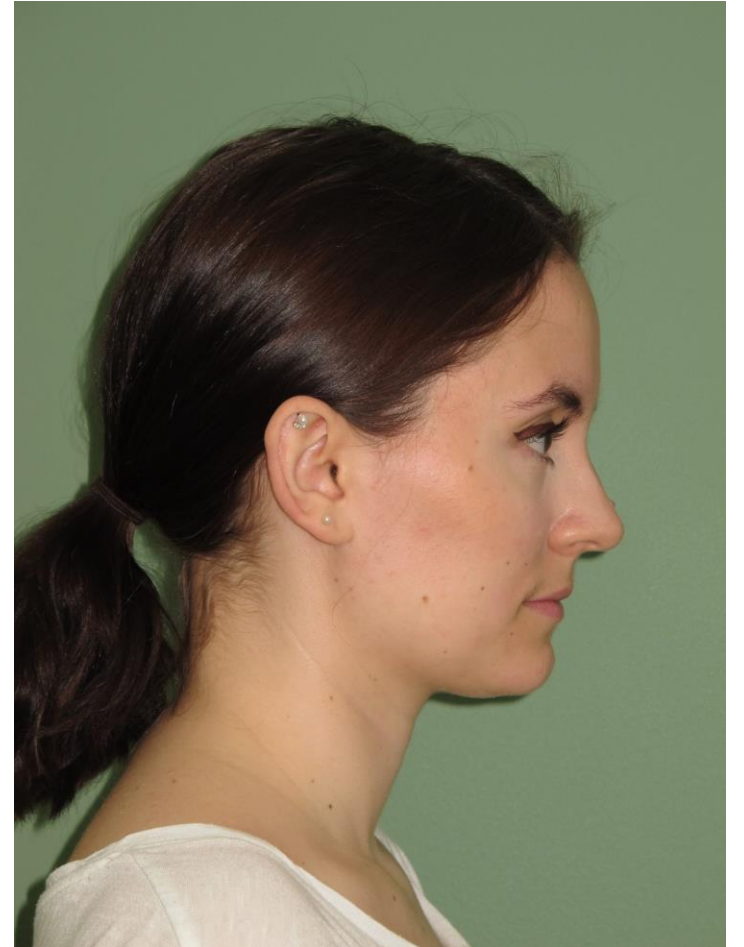- Rakt framifrån, tex se lika mycket av öronen
- Ingen tippning/lutning
- Avslappnat leende, inga tänder i ocklusion
- Håret bakom öronen och bak på ryggen
- Ansiktet centrerat i fotot, jämn ram runt



Extraoralafotografier

- profil

- Rakt från sidan mot patientens högra sida
- Ingen tippning/lutning
- Frankfurterhorisontalen, sträck på nacken "lång nacke"
- Tänderna i ocklusion, avslappnade läppar
- Håret bakom öronen och bak på ryggen
- Ansiktet centrerat i fotot, jämn ram runt



Extraoralafotografier

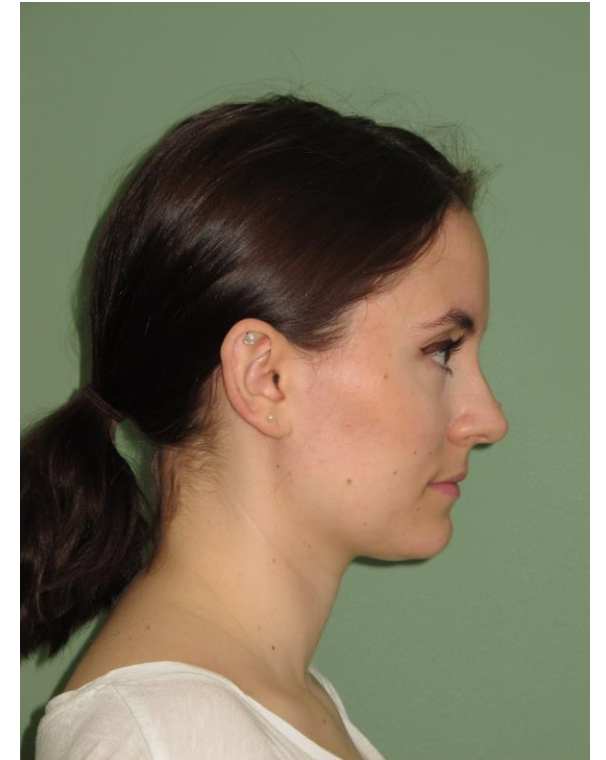
- "45-grader"

- Tas mot patientens högra sida
- Se hela vänster öga och eventuellt lite hud
- Ingen tippning/lutning
- Avslappnat leende, inga tänder i ocklusion
- Håret bakom öronen och bak på ryggen
- Ansiktet centrerat i fotot, jämn ram runt



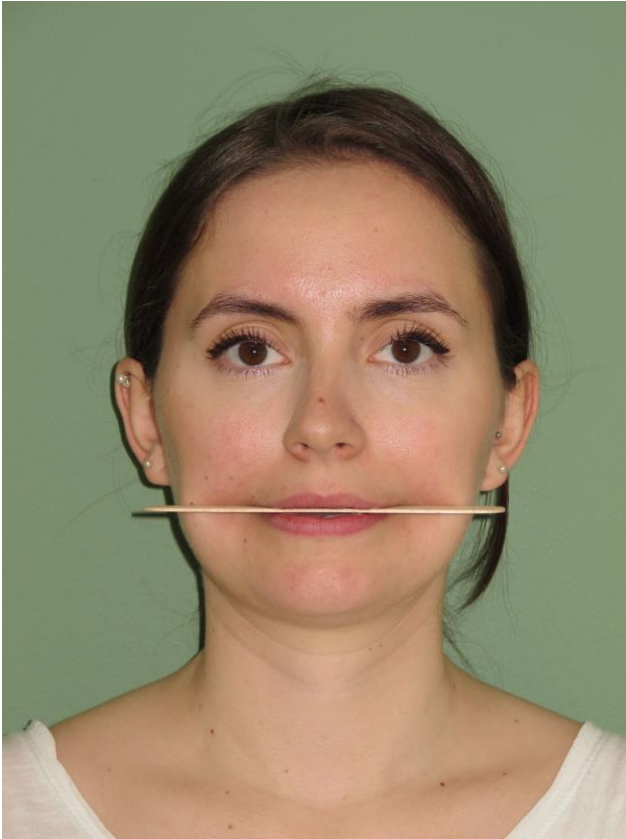
Extraoral fotografier

- hela ordinarie serien

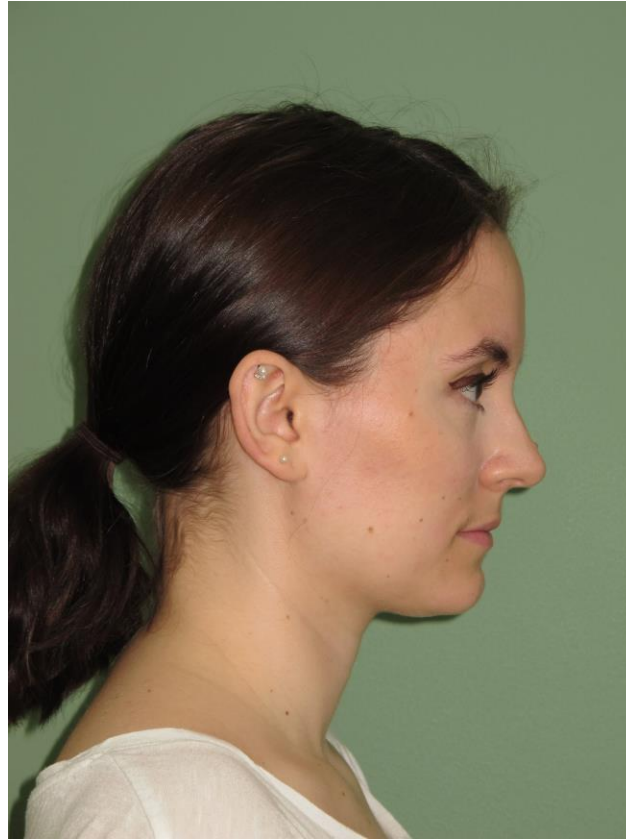

Kirurgi fotografier

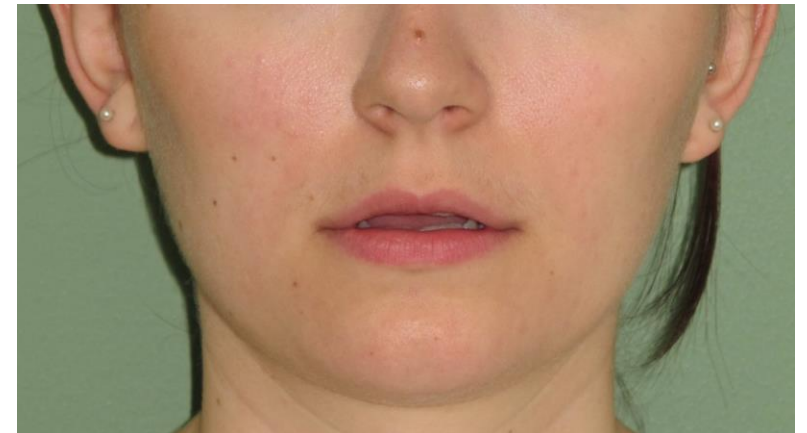- Komplettera med dessa extraorala fotografier



Med spatel



Tänderna i oklusion,
slutna läppar

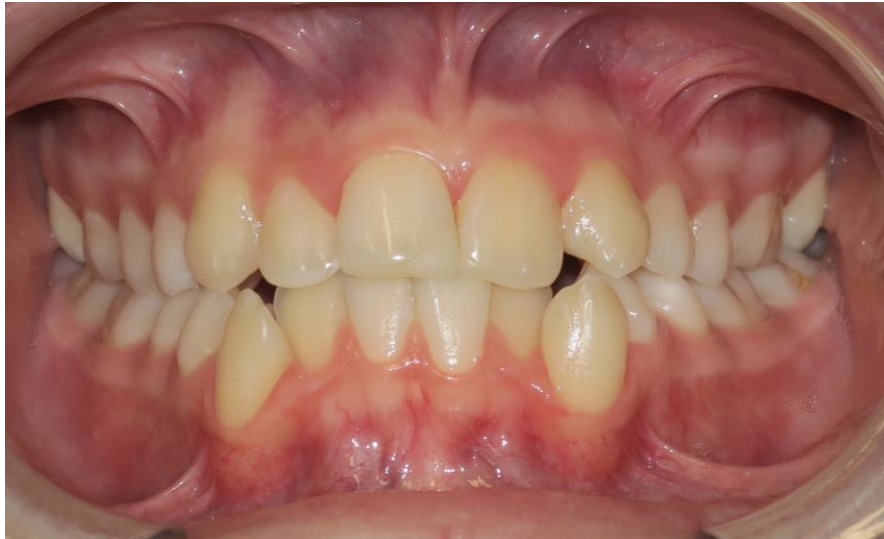

”Emma”-fotografi
Halv ansiktsbild där patienten har munnen
i avslappnat läge
Avslappnad haka, ingen aktiv uppgapning

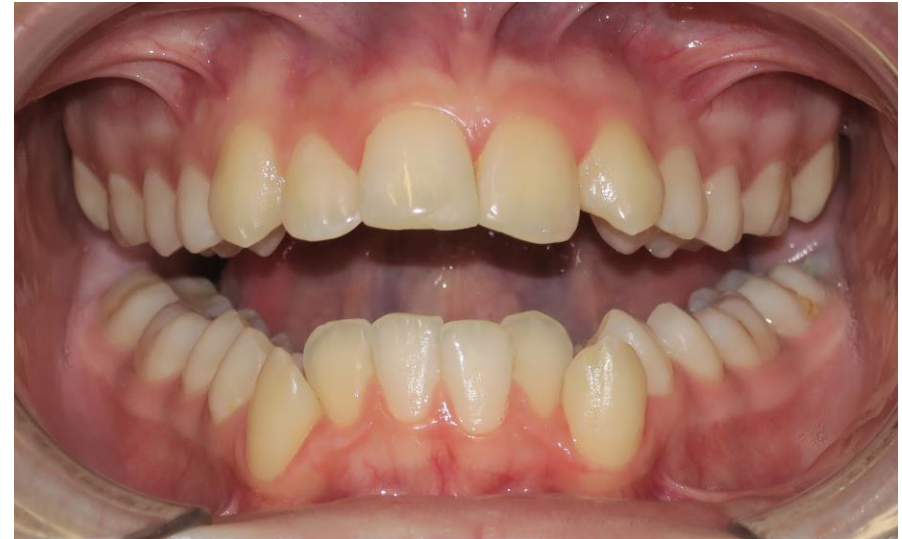Intra orala fotografier

Intraoralala fotografier

- frontfotografier med munvinkelhållare



Tänderna i ocklusion

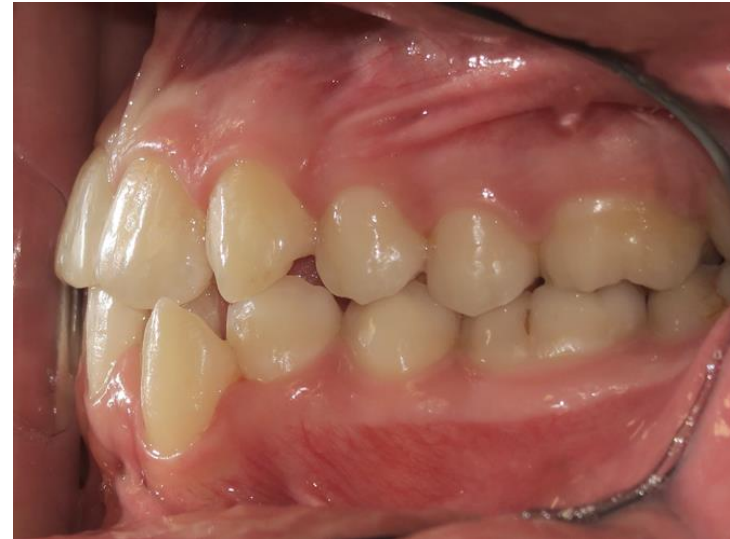
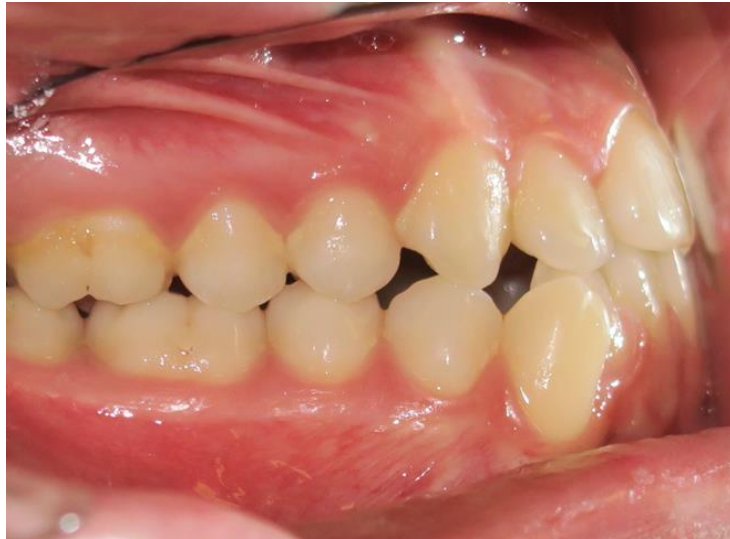
Lätt uppgapning

Fotona ska vara tagna med ett rakt ocklusionsplan och rakt framifrån.

Intraoralala fotografier

- sidofotografier med spegel och munvinkelhållare

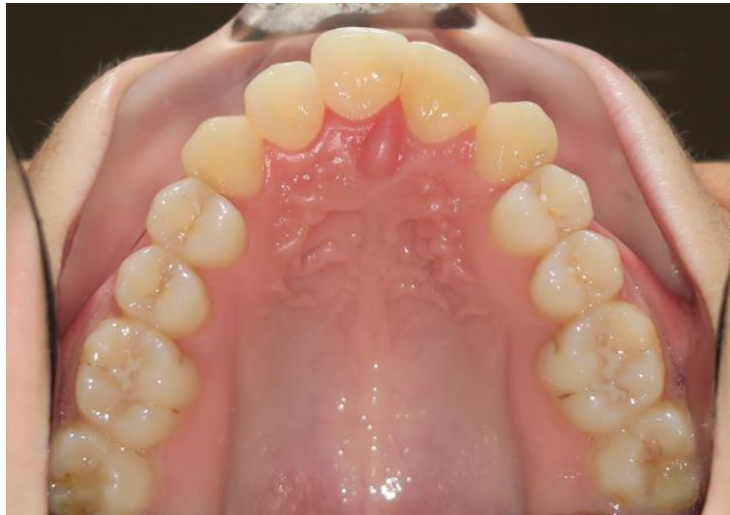

Tänderna i ocklusion

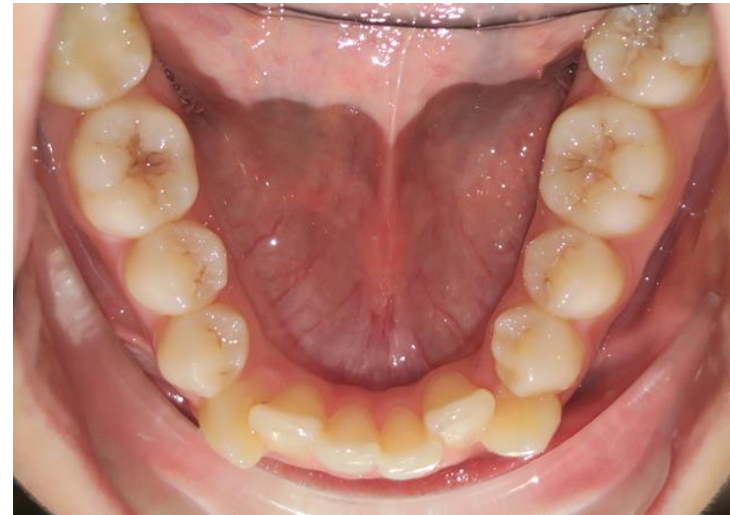Fotona ska vara tagna med ett rakt ocklusionsplan och rakt från sidan.
Viktigt att få med 6ornas relation till varandra.

Intraoralafotografier

- ocklusal med spegel och munvinkelhållare



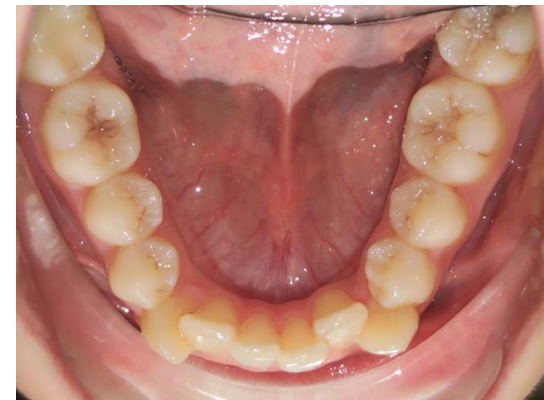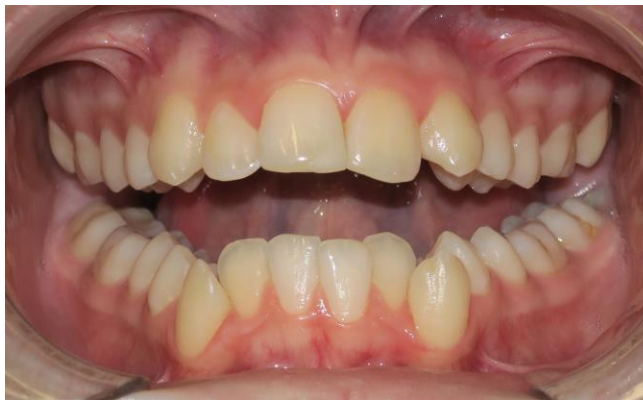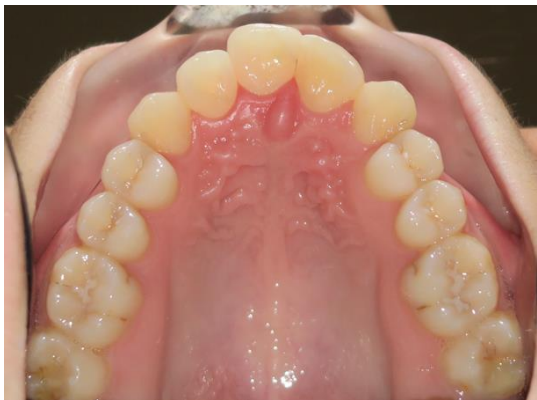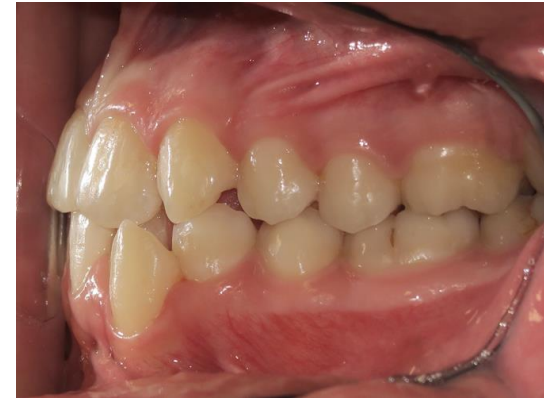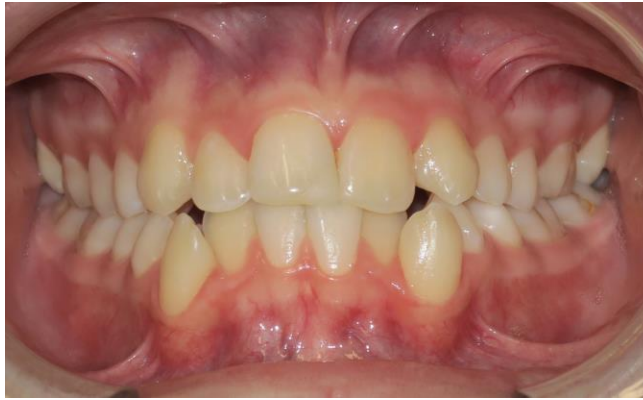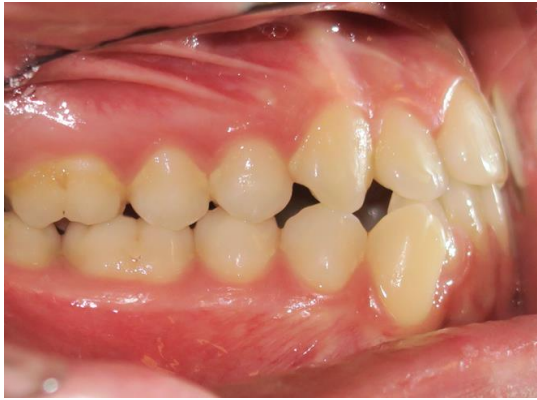Vid behov, be patienten att le för att se mer av molarerna, 90 grader mot spegeln.



Tungan bakom spegeln

Intraoral fotografier



- hela ordinarie serien



Att tänka på

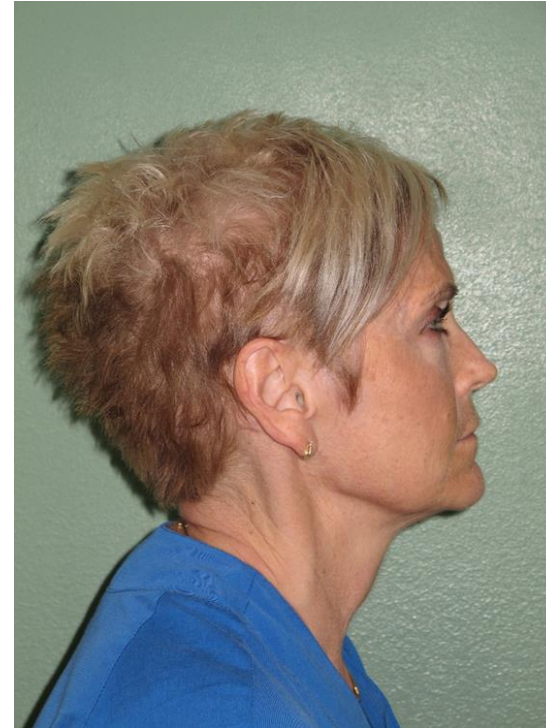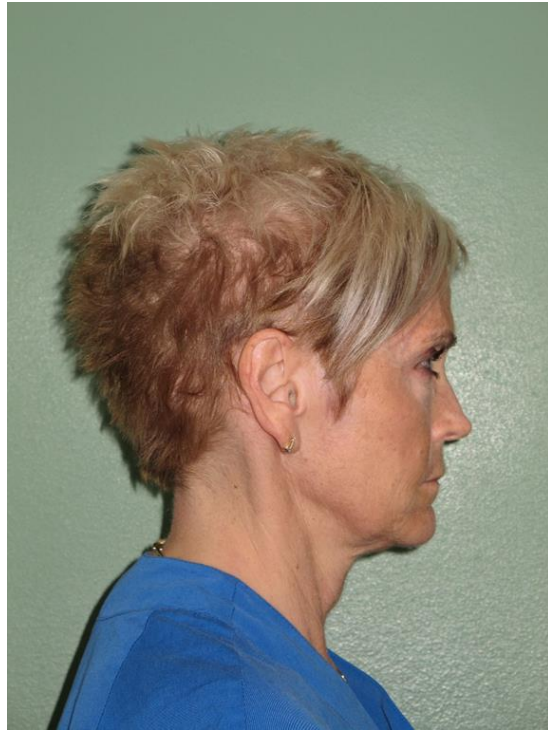Att tänka på!

- extraorala fotografier



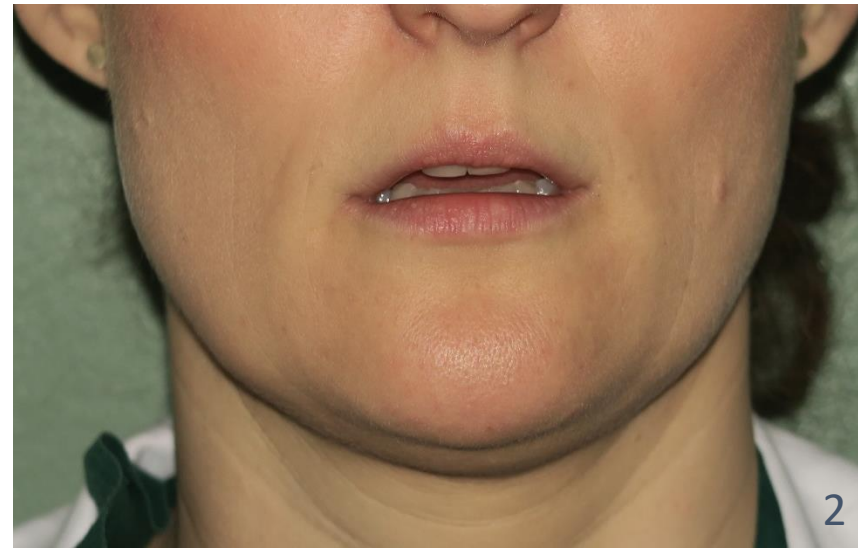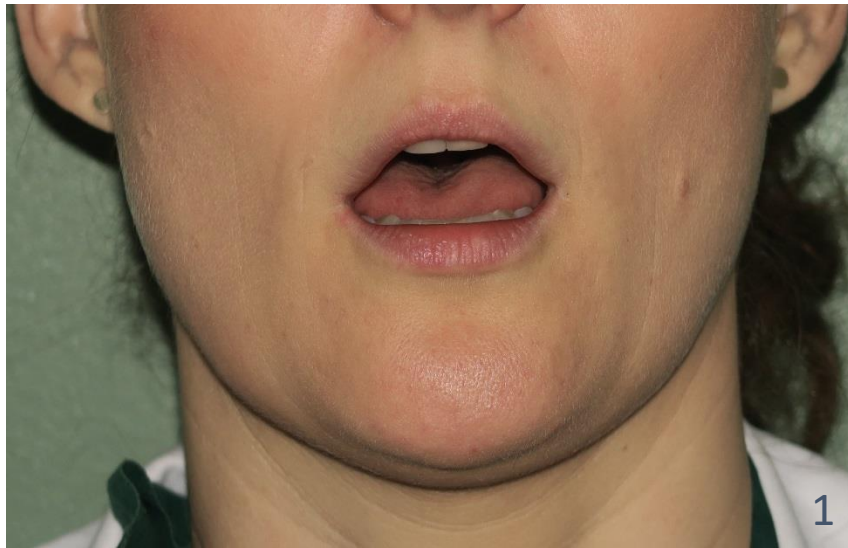
Att tänka på!

- extraorala fotografier



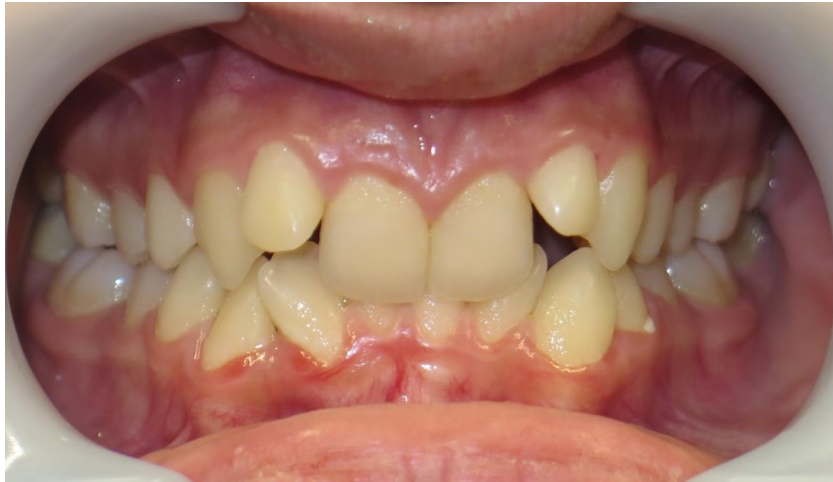Att tänka på!

- "Emma"-fotografi

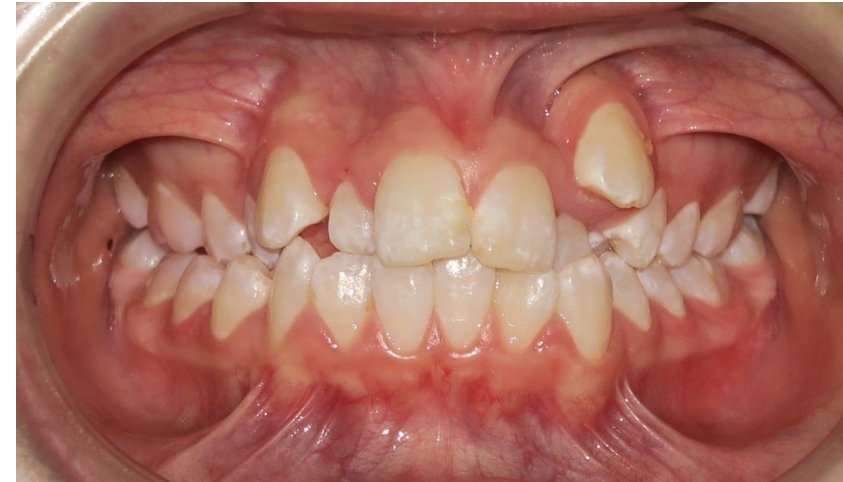

Att tänka på!

- intraorala frontfotografier



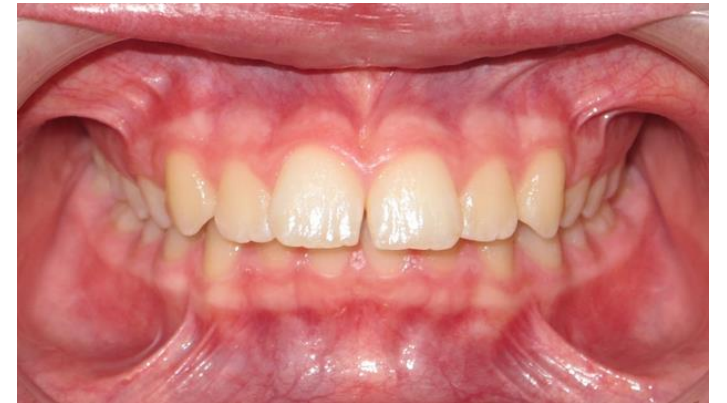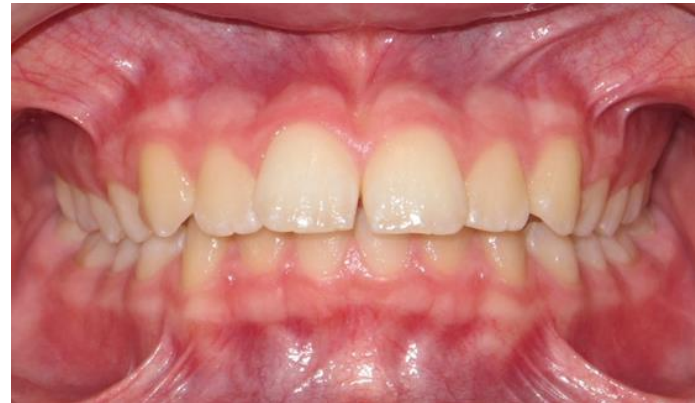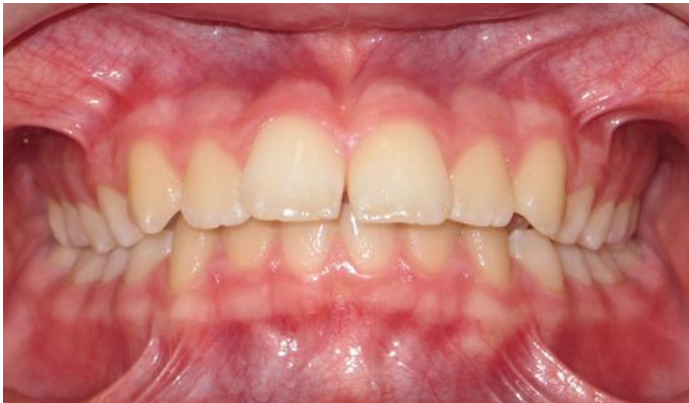Expander



Munvinkelhållare

Att tänka på!

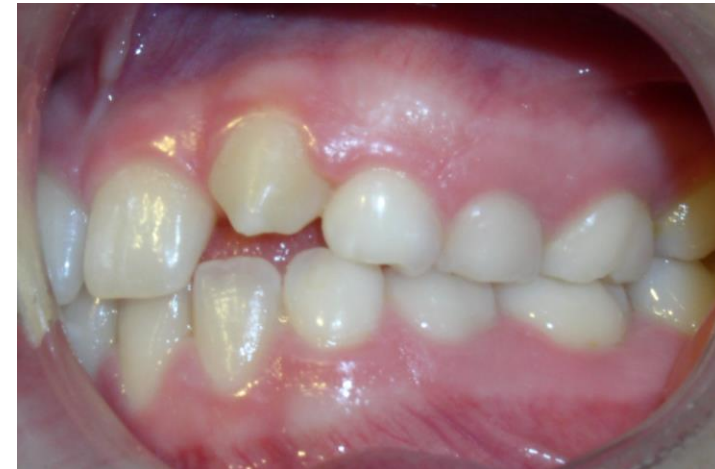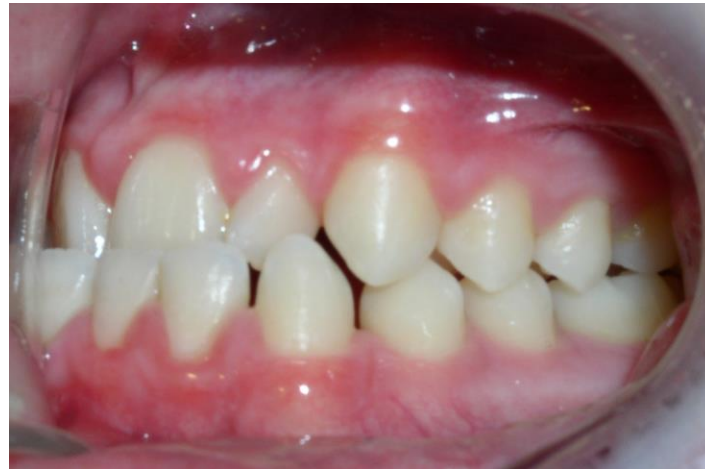- intraorala frontfotografier



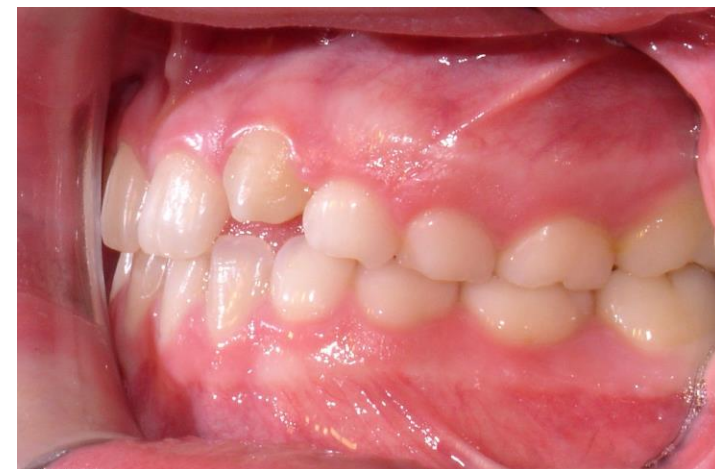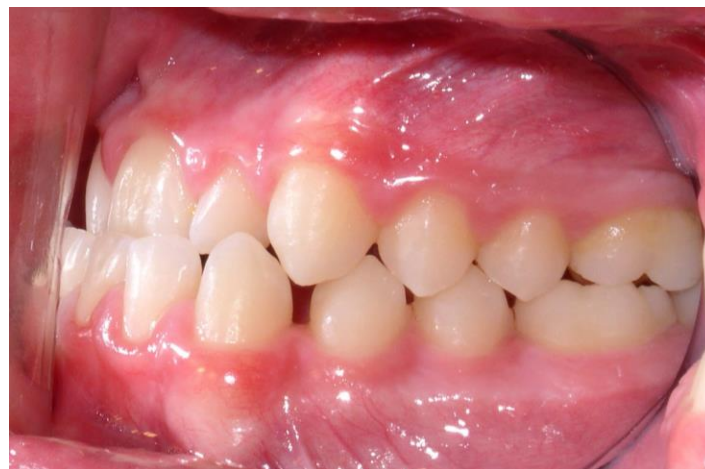Att tänka på!

- intraorala sidofotografier

Utan spegel →

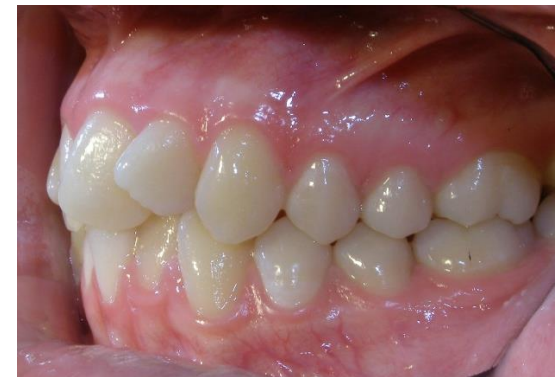
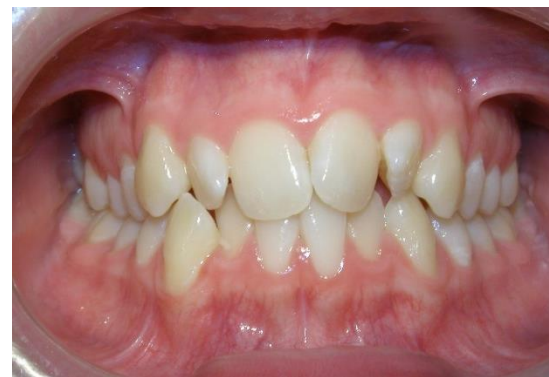
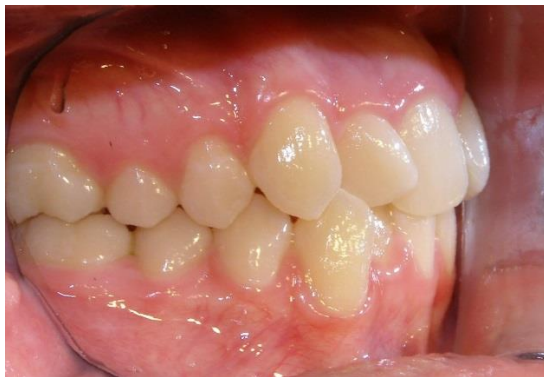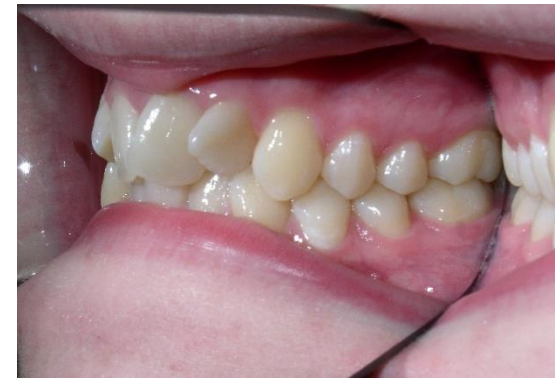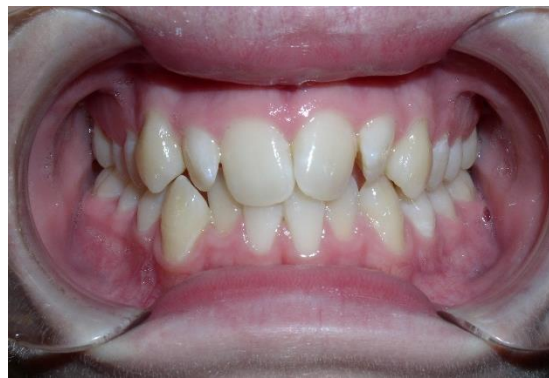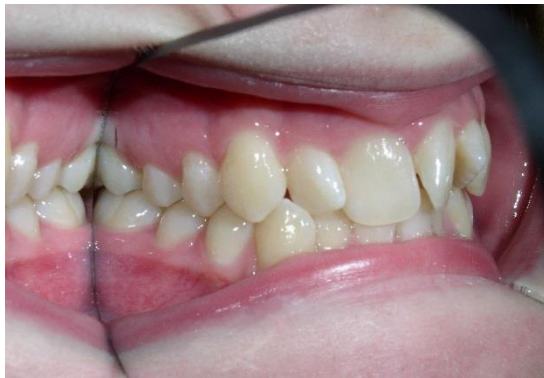Med spegel →



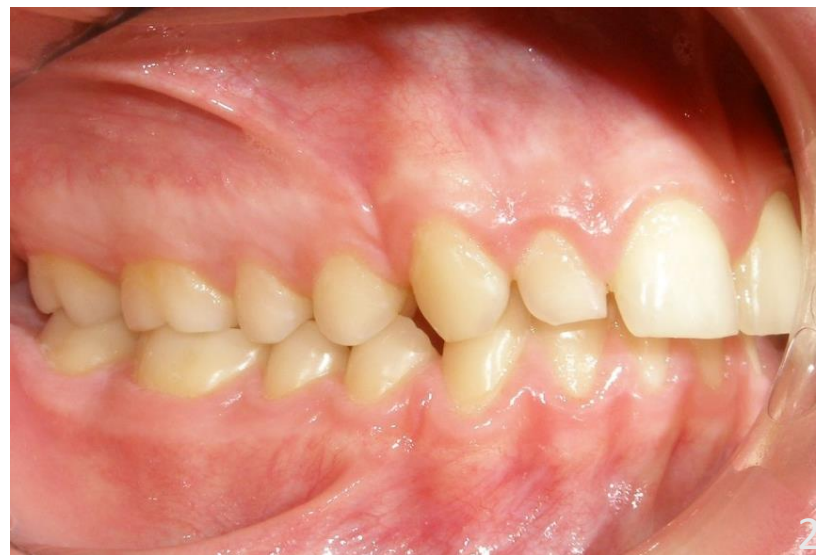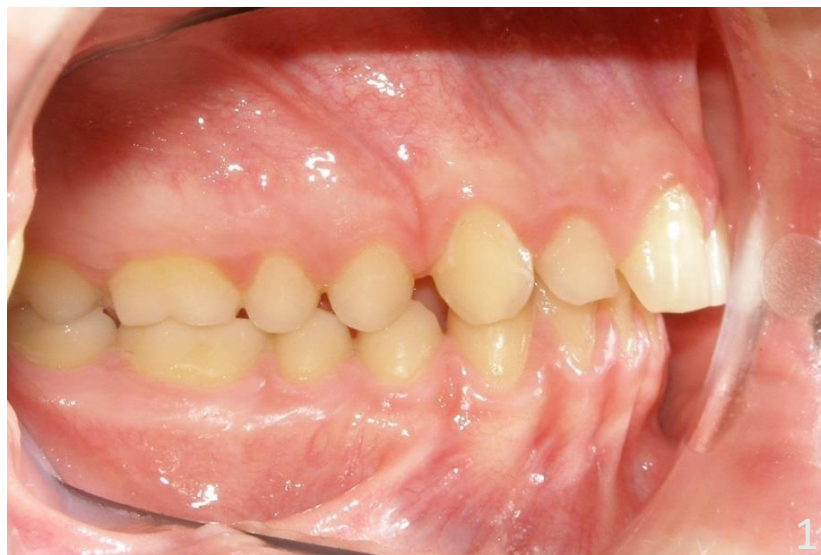Att tänka på!

- intraorala sidofotografier



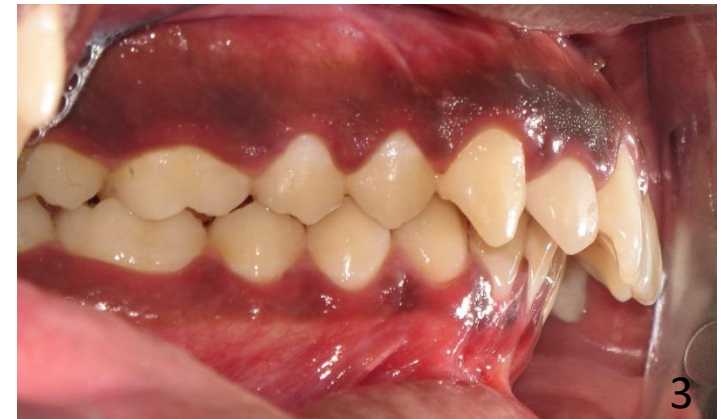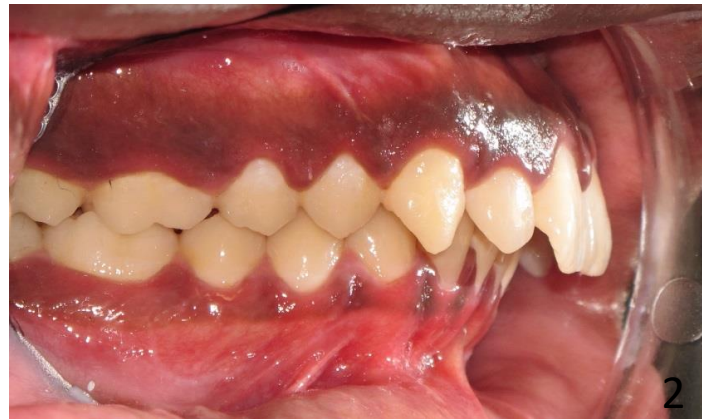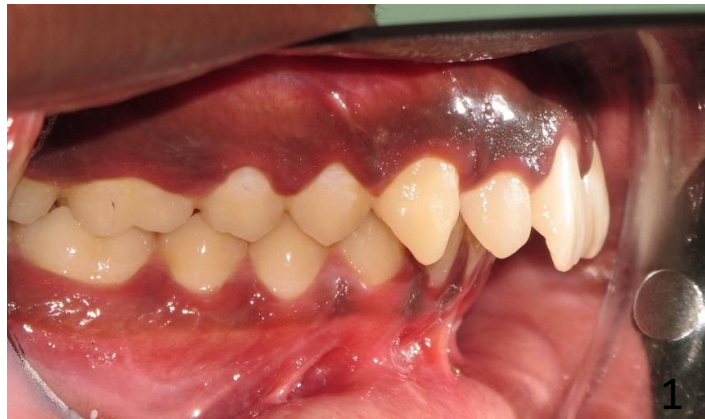Att tänka på!

- intraorala sidofotografier



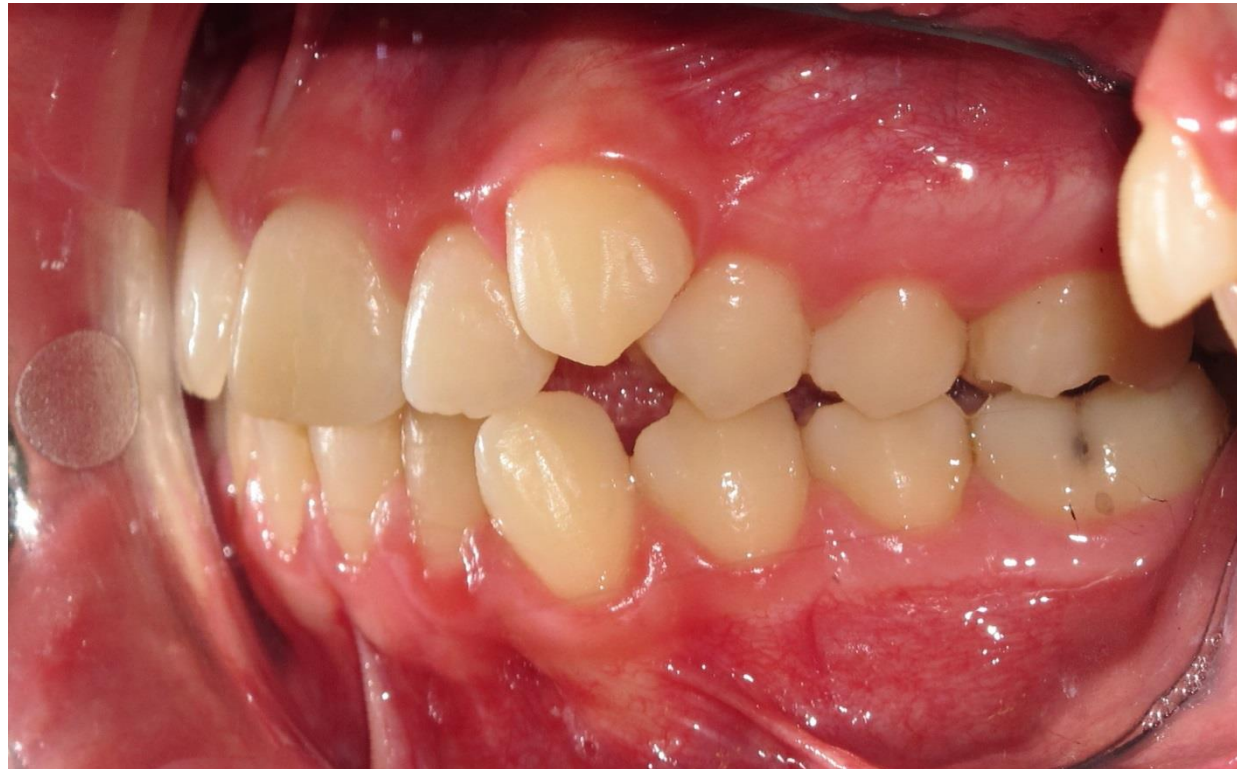Att tänka på!

- intraorala sidofotografier



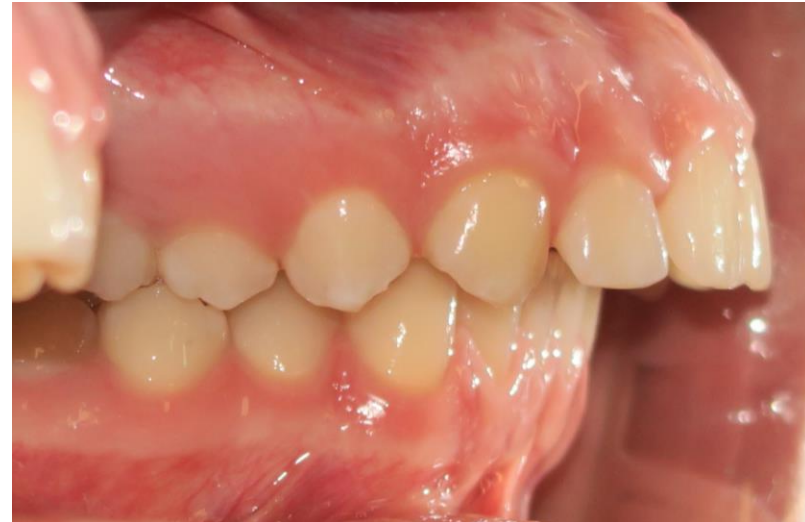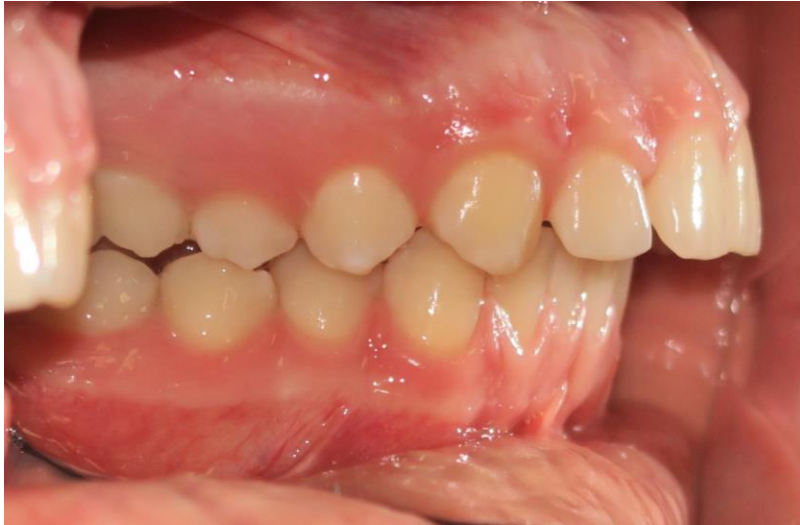Att tänka på!

- intraorala sidofotografier



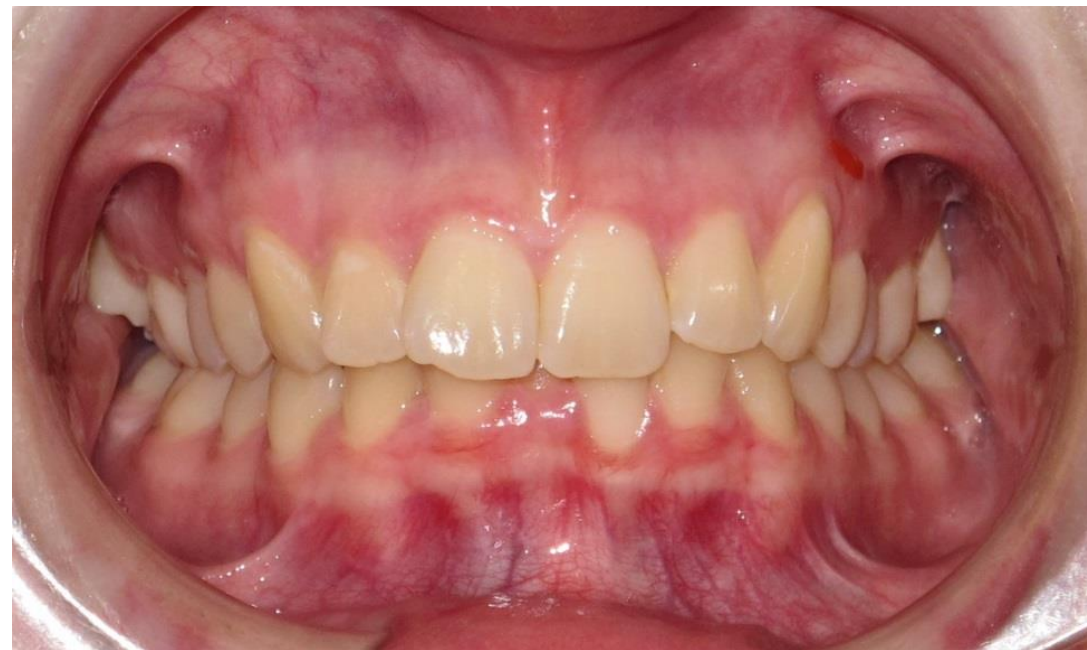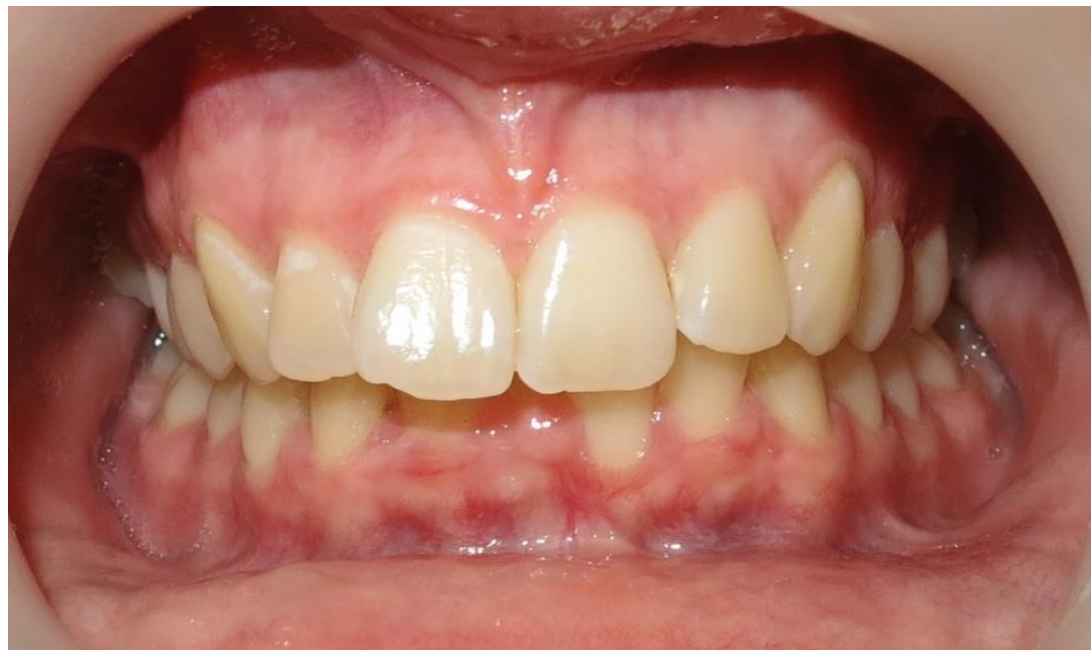Att tänka på!

- intraorala sidofotografier



Att tänka på!

- Fisheye-effekt



Att tänka på!

- Ta fotografierna en bit ifrån

