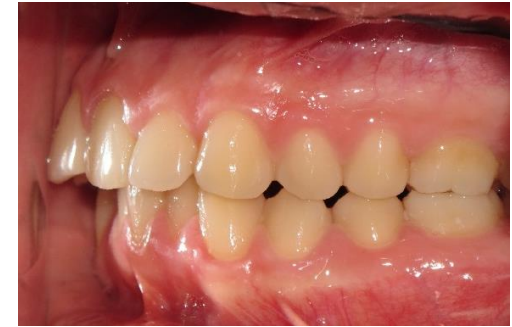
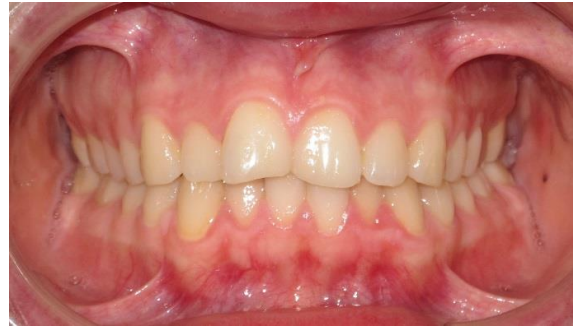
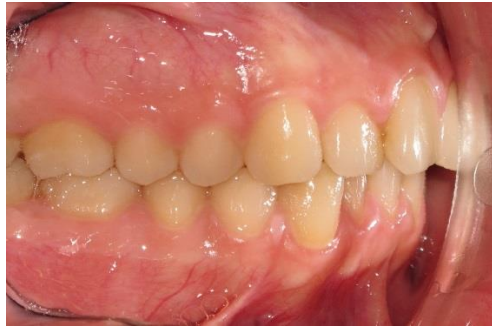# KLINISK FOTOGRAFERING

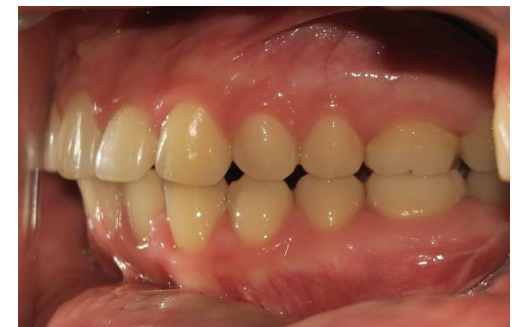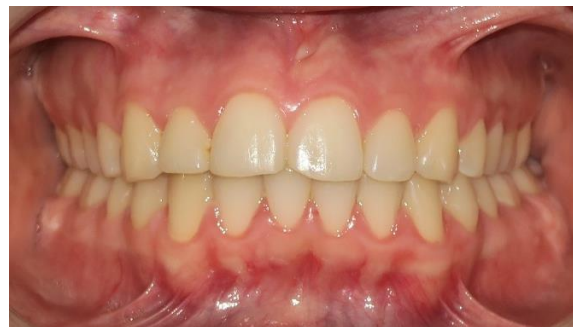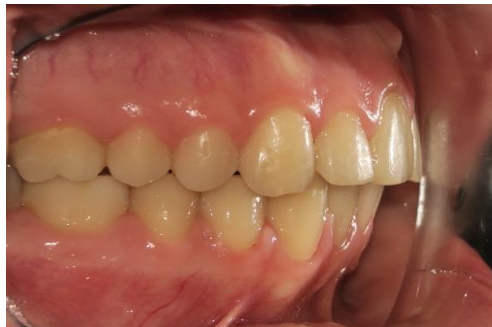med inriktning ortodonti

# Standaliserad fotografering

2016




2018



# Hjälpmiddel



1



3



2



4



5



6

- 1: Munvinkelhållare
- 2: Läpphållare "gaffel"
- 3: Sidospegel
- 4: Oklusalspegel
- 5: Spatel
- 6: Munvinkelhållare  
(används utan sidospegel)

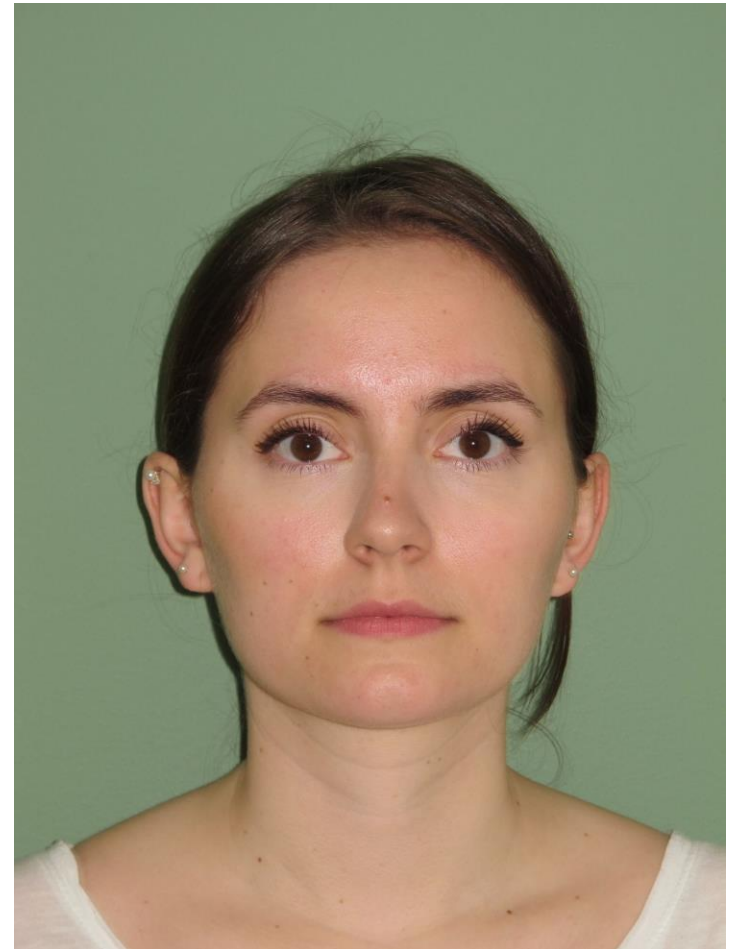The background of the slide is a faded, light-colored image of three people smiling. On the left is a woman with dark hair, in the center is a man with dark hair, and on the right is a woman with dark hair. They are all looking towards the camera and smiling broadly. The text 'Extra orala fotografier' is overlaid in the center in a bright orange color.

Extra orala fotografier

# Extraoralafotografier

- rakt framifrån, utan leende

- Rakt framifrån, tex se lika mycket av öronen
- Ingen tippning/lutning
- Tänderna i ocklusion, avslappnade läppar
- Håret bakom öronen och bak på ryggen
- Ansiktet centrerat i fotot, jämn ram runt



# Extraoralafotografier

- rakt framifrån, med leende

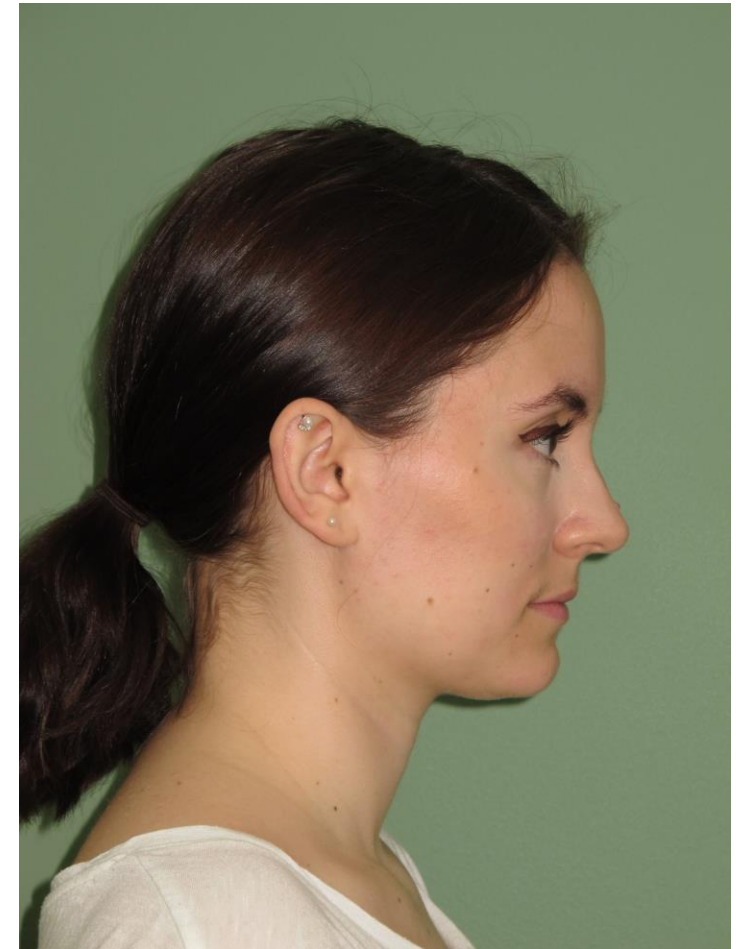- Rakt framifrån, tex se lika mycket av öronen
- Ingen tippning/lutning
- Avslappnat leende, inga tänder i ocklusion
- Håret bakom öronen och bak på ryggen
- Ansiktet centrerat i fotot, jämn ram runt



# Extraoralafotografier

- profil

- Rakt från sidan mot patientens högra sida
- Ingen tippning/lutning
- Frankfurterhorisontalen, sträck på nacken "lång nacke"
- Tänderna i ocklusion, avslappnade läppar
- Håret bakom öronen och bak på ryggen
- Ansiktet centrerat i fotot, jämn ram runt



# Extraoralafotografier

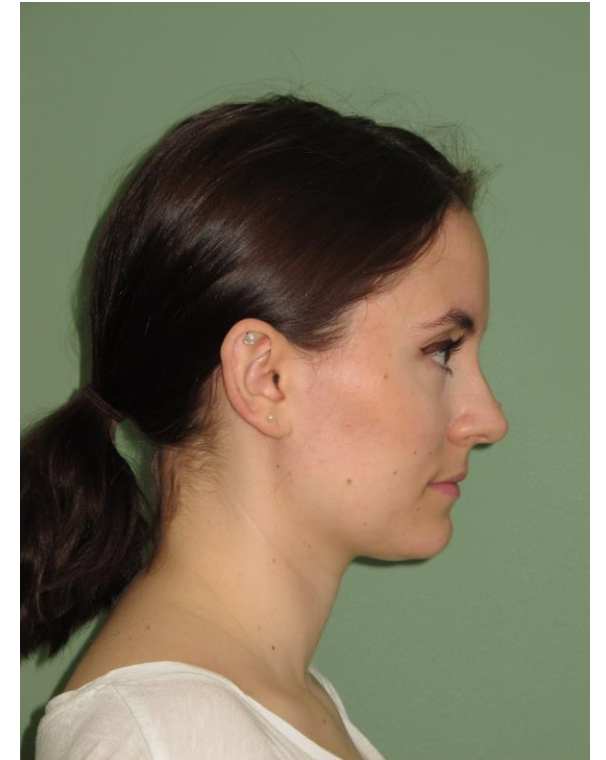
- "45-grader"

- Tas mot patientens högra sida
- Se hela vänster öga och eventuellt lite hud
- Ingen tippning/lutning
- Avslappnat leende, inga tänder i ocklusion
- Håret bakom öronen och bak på ryggen
- Ansiktet centrerat i fotot, jämn ram runt



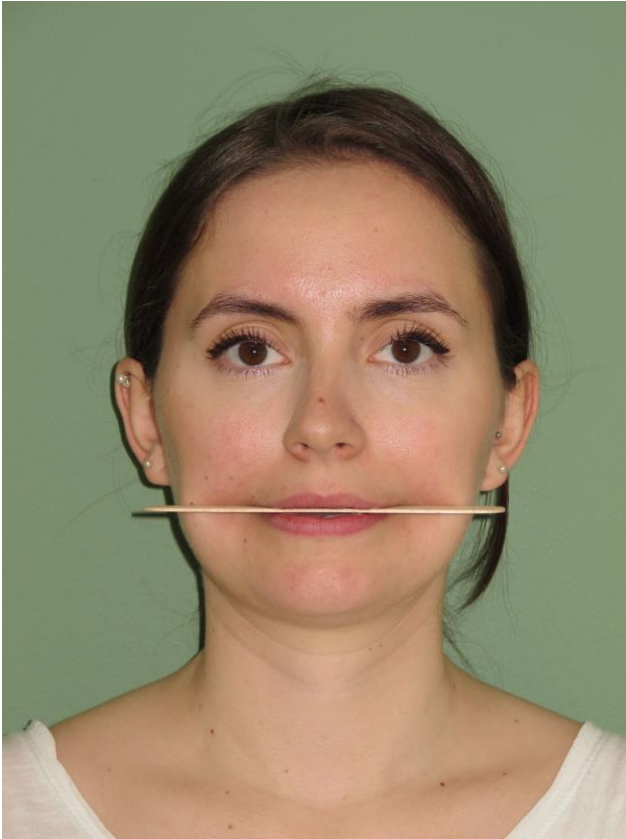
# Extraoral fotografier

- hela ordinarie serien

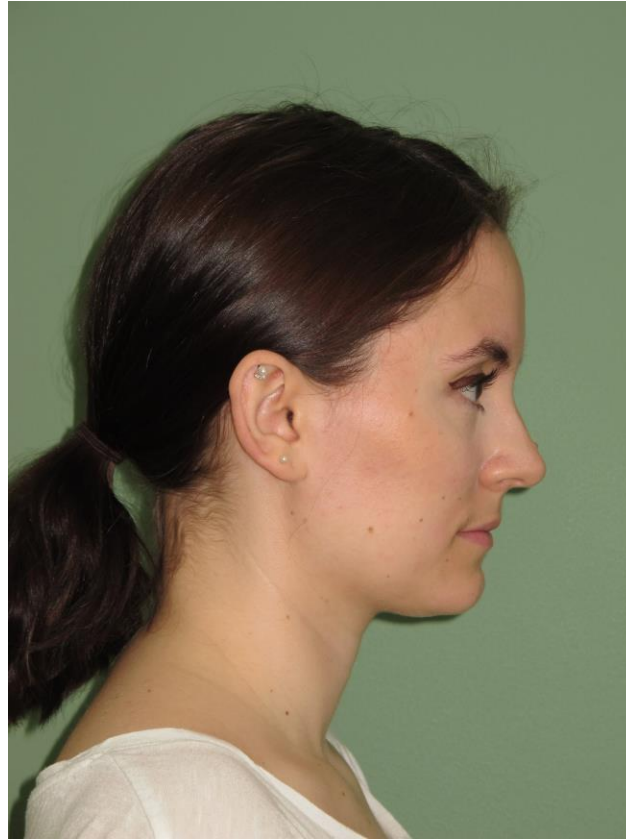

# Kirurgi fotografier

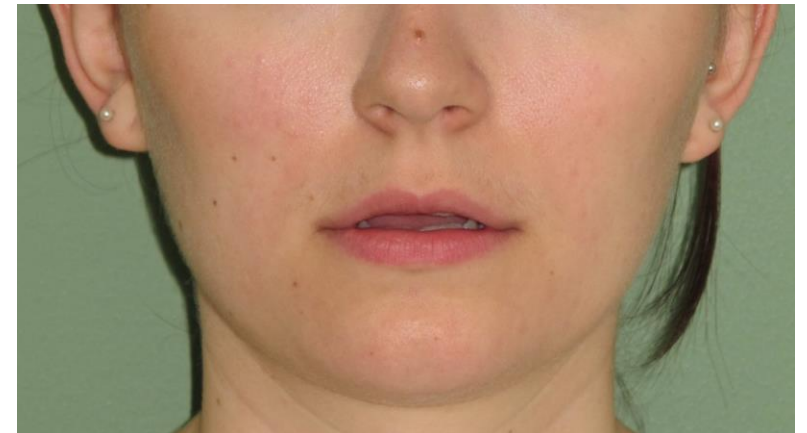- Komplettera med dessa extraorala fotografier



Med spatel



Tänderna i ocklusion,  
slutna läppar

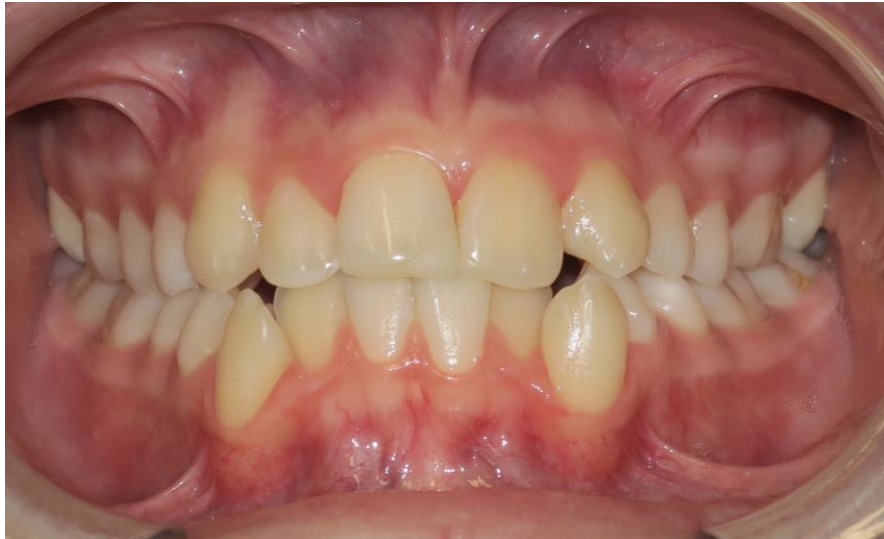

”Emma”-fotografi  
Halv ansiktsbild där patienten har munnen  
i avslappnat läge  
Avslappnad haka, ingen aktiv uppgapning

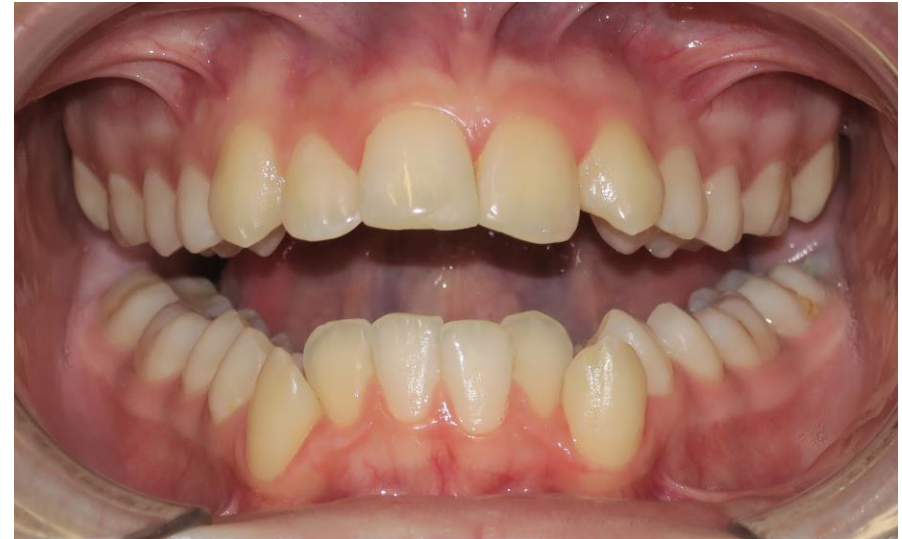# Intra orala fotografier

# Intraoralala fotografier

- frontfotografier med munvinkelhållare



Tänderna i ocklusion

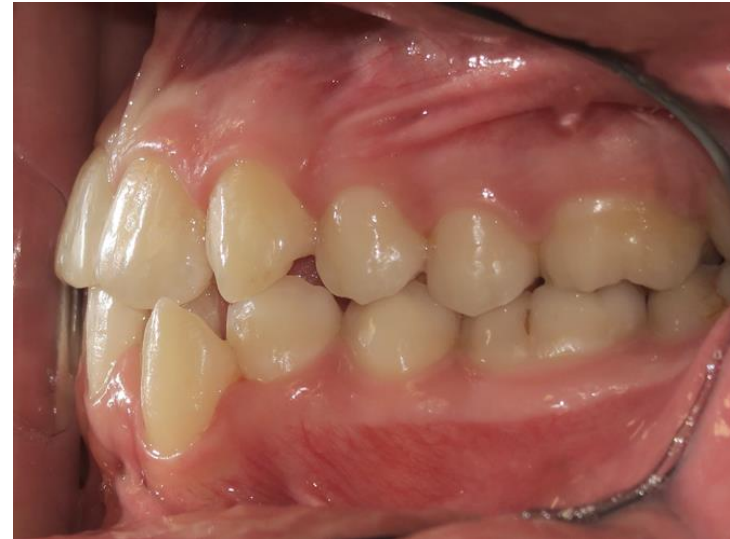
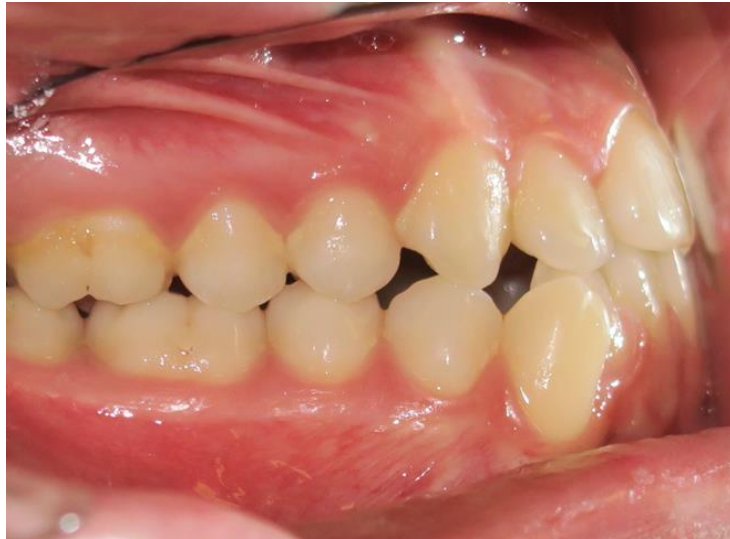
Lätt uppgapning

Fotona ska vara tagna med ett rakt ocklusionsplan och rakt framifrån.

# Intraoralala fotografier

- sidofotografier med spegel och munvinkelhållare

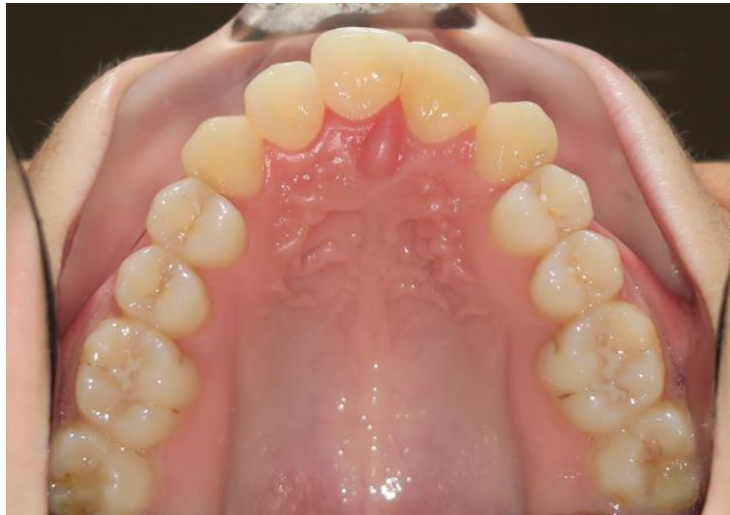

Tänderna i ocklusion

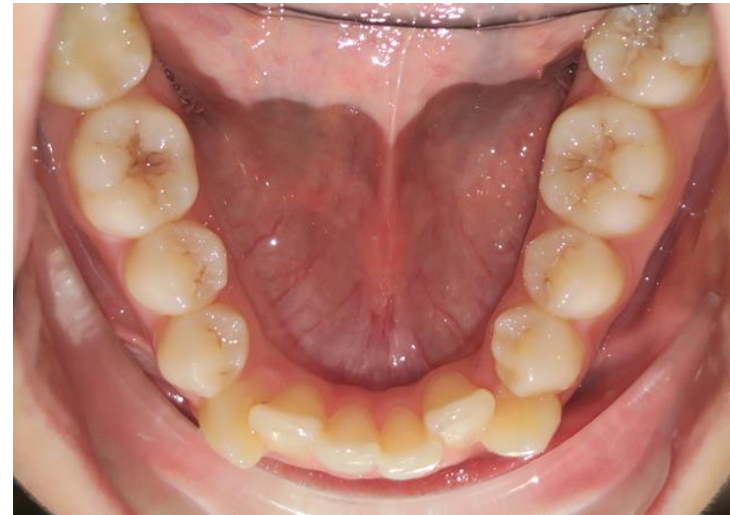Fotona ska vara tagna med ett rakt ocklusionsplan och rakt från sidan.  
Viktigt att få med 6ornas relation till varandra.

# Intraoralafotografier

- ocklusal med spegel och munvinkelhållare



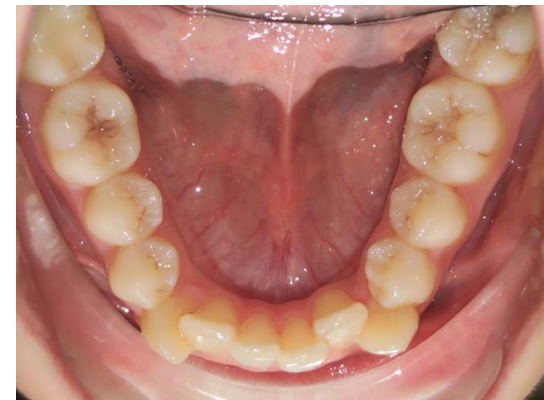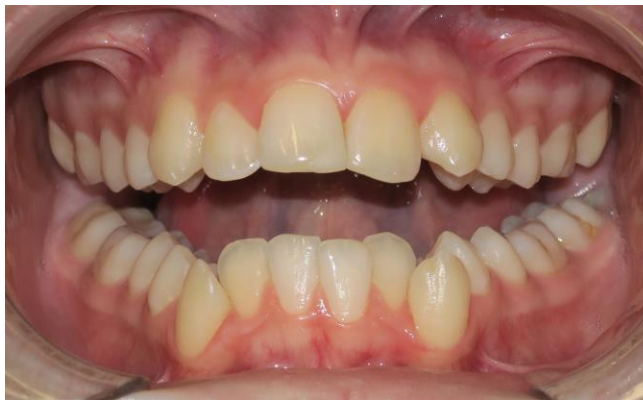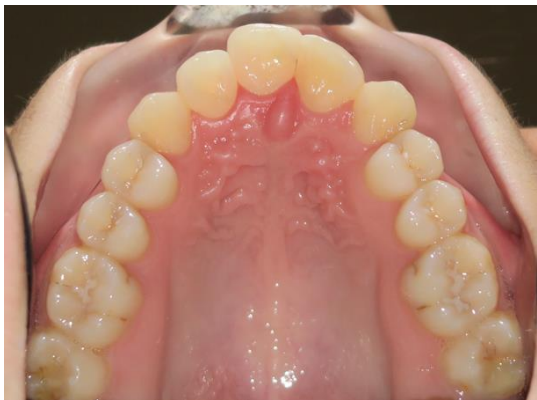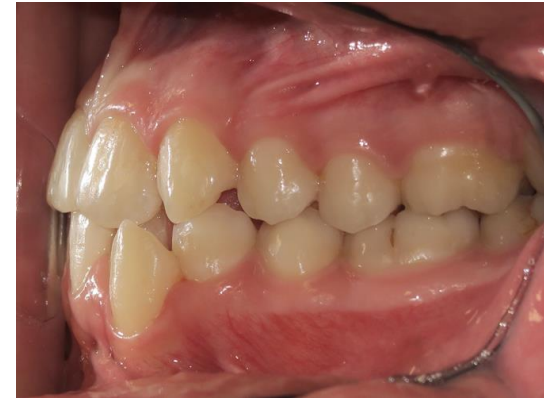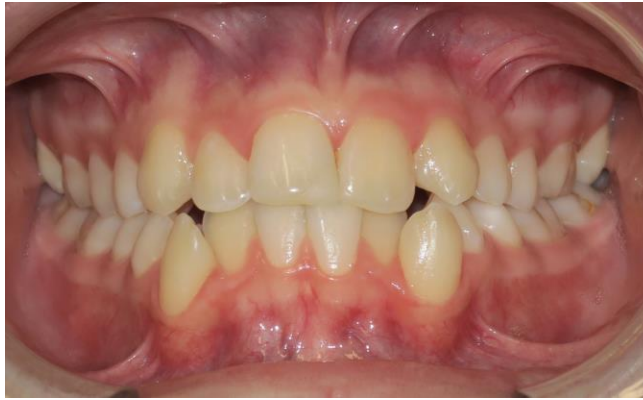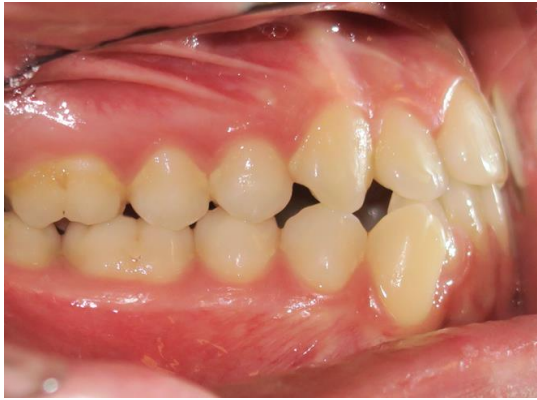Vid behov, be patienten att le för att se mer av molarerna, 90 grader mot spegeln.



Tungan bakom spegeln

# Intraoral fotografier



- hela ordinarie serien



Att tänka på

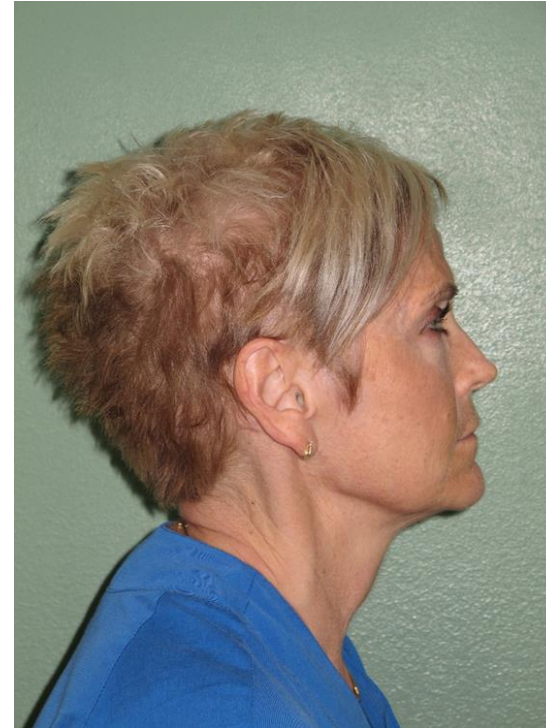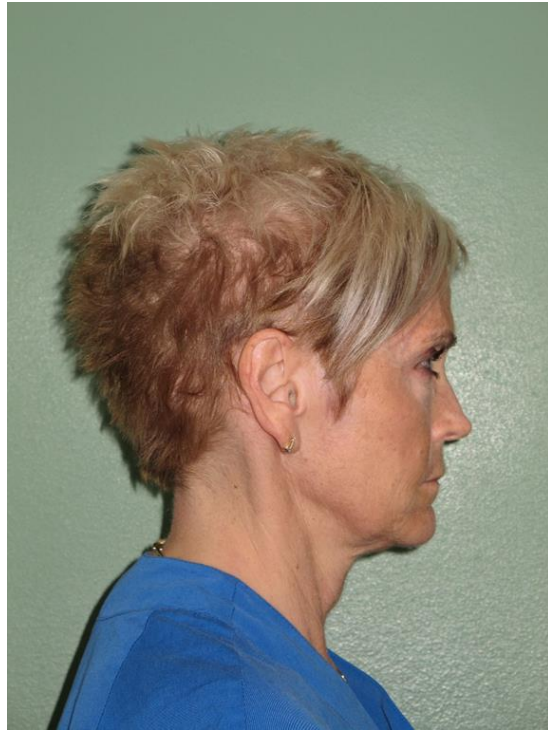# Att tänka på!

- extraorala fotografier



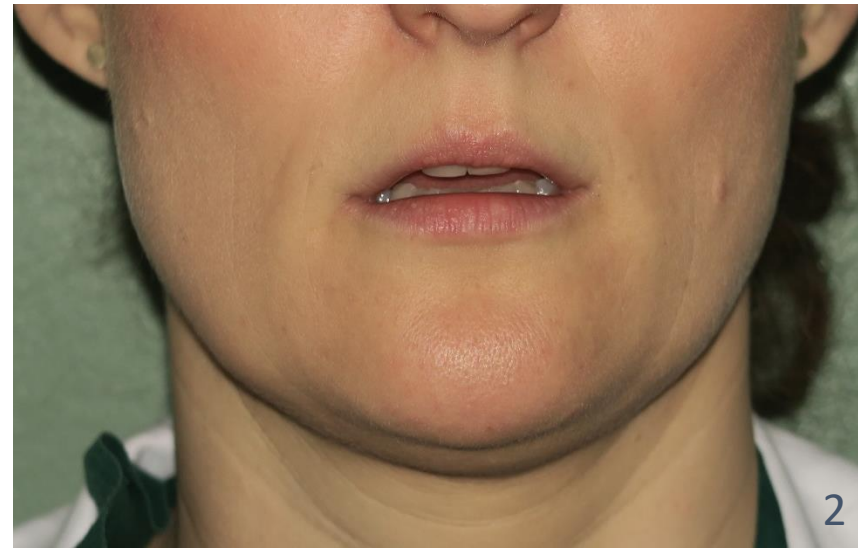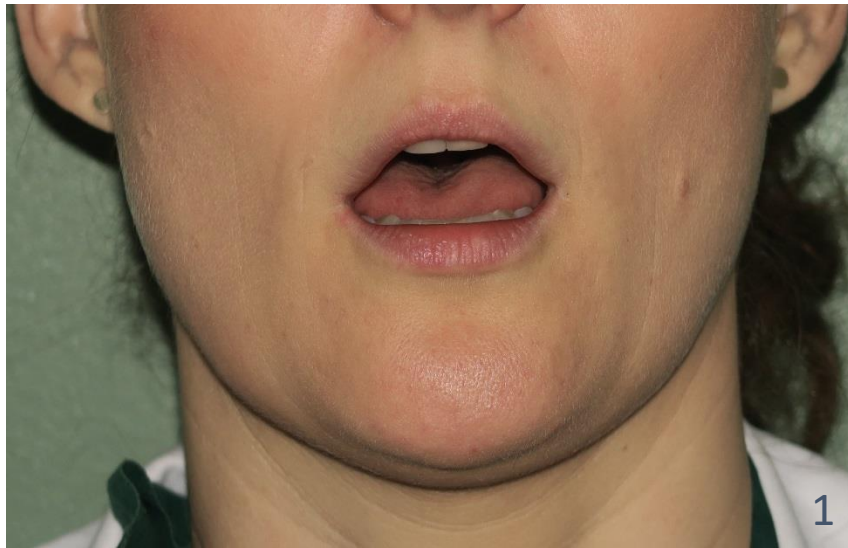
# Att tänka på!

- extraorala fotografier



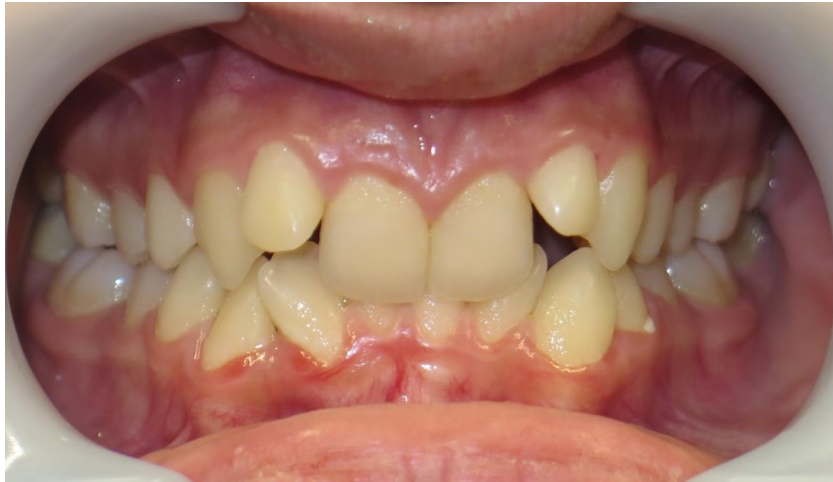# Att tänka på!

- "Emma"-fotografi

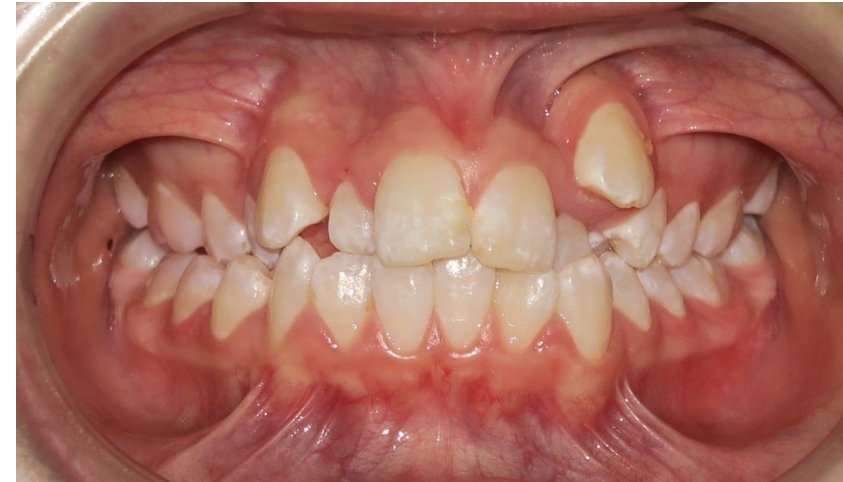

# Att tänka på!

- intraorala frontfotografier



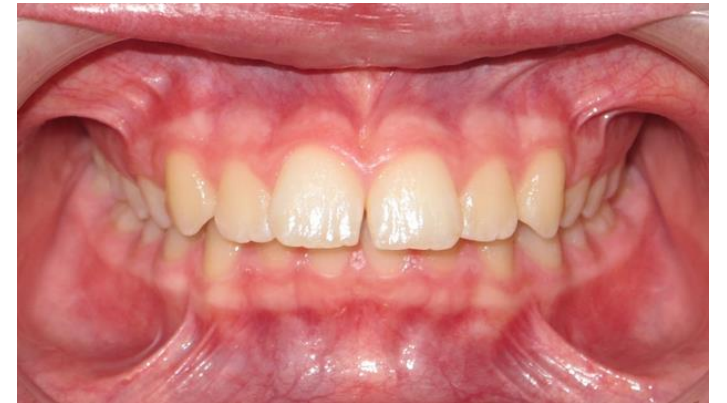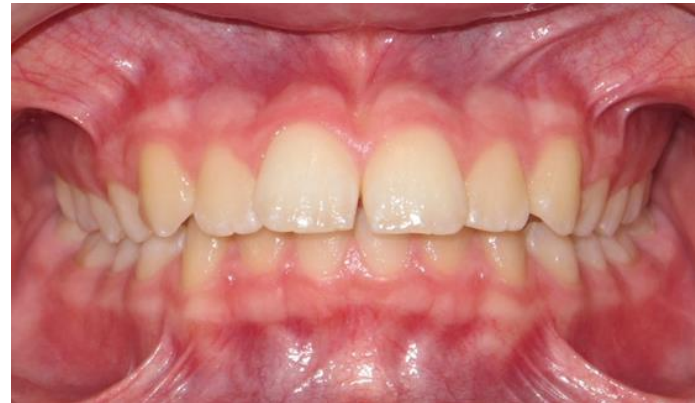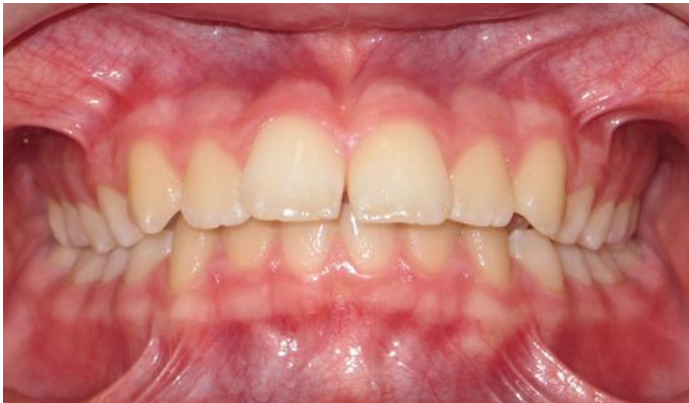Expander



Munvinkelhållare

# Att tänka på!

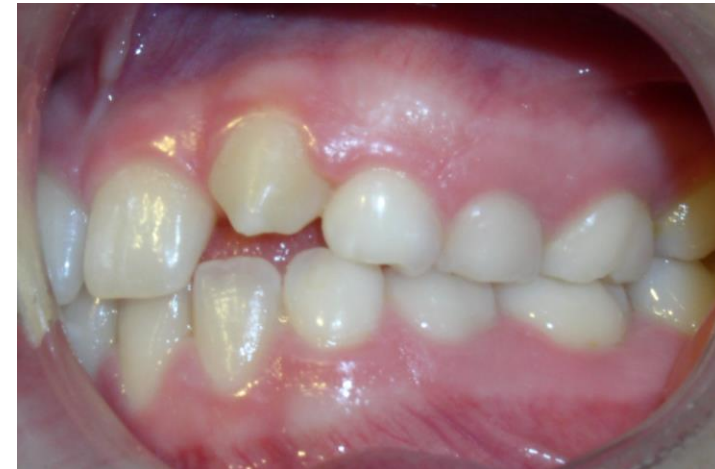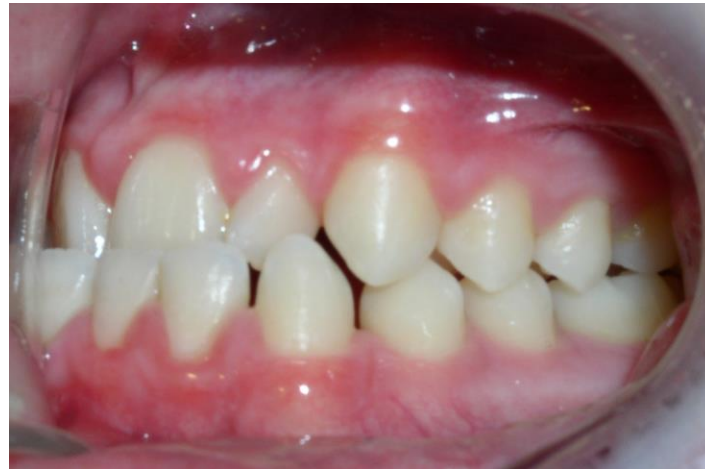- intraorala frontfotografier



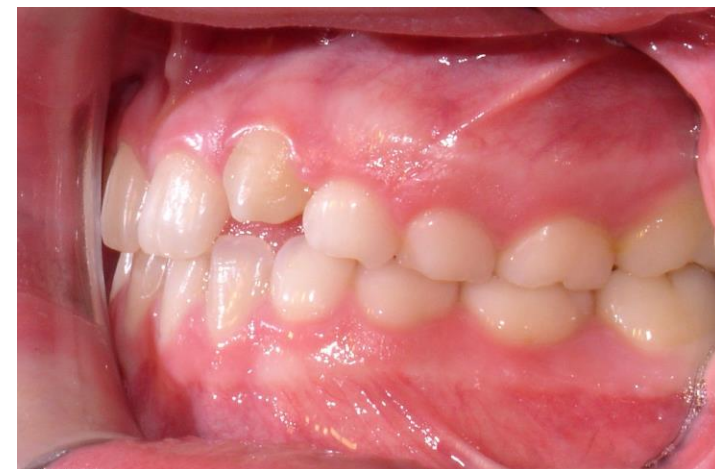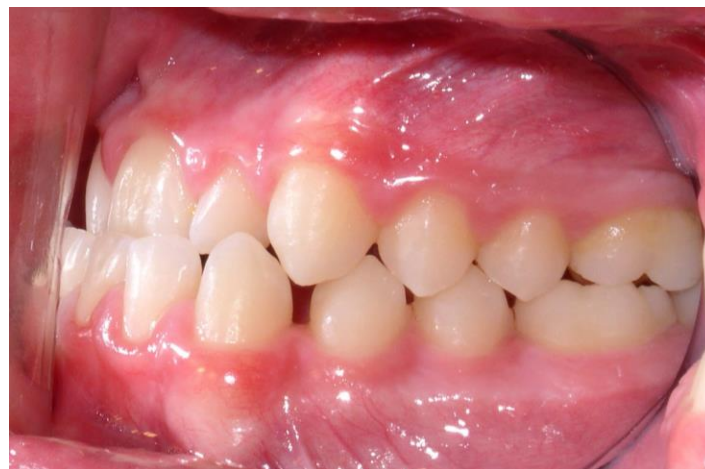# Att tänka på!

- intraorala sidofotografier

Utan spegel →

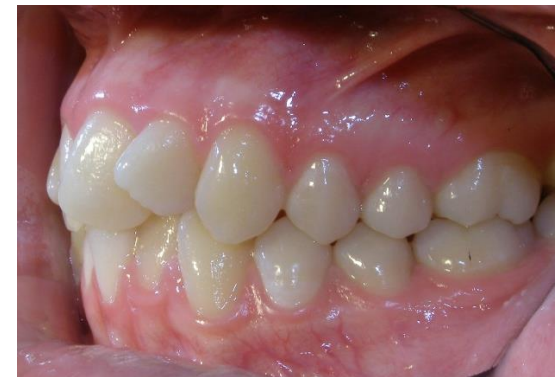
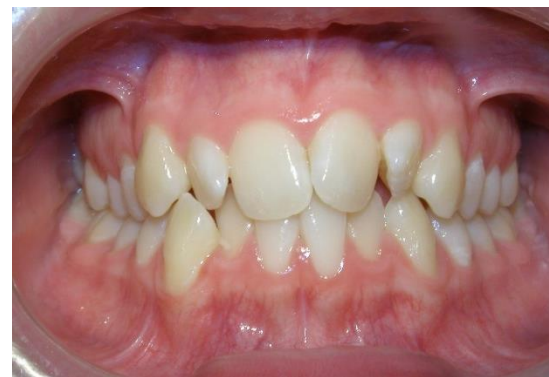
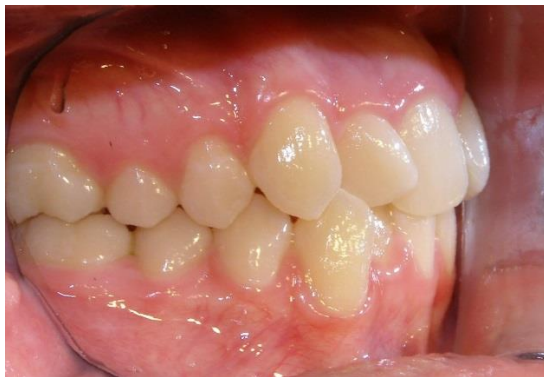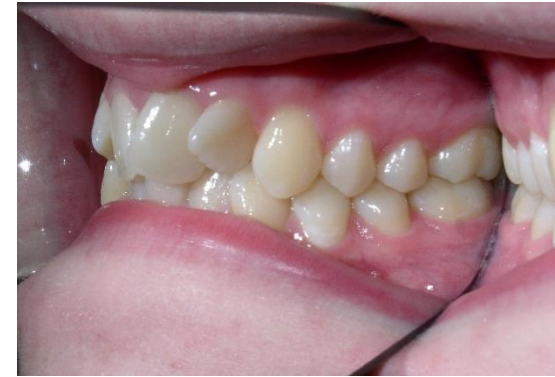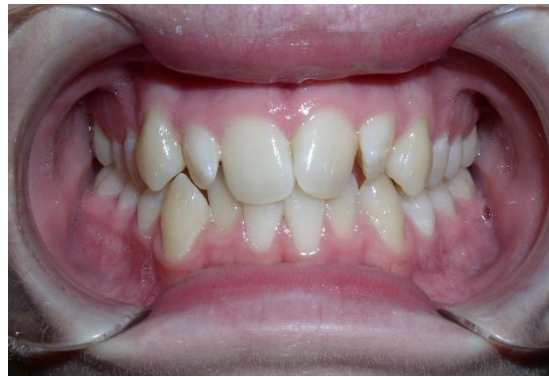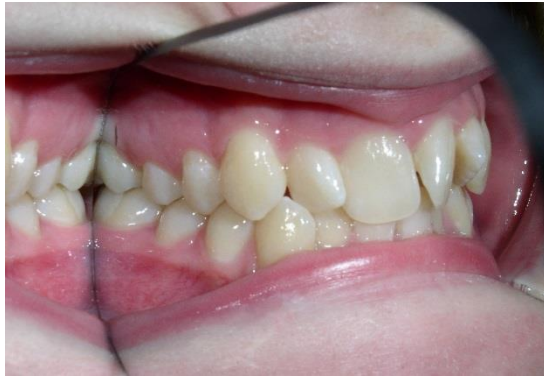Med spegel →



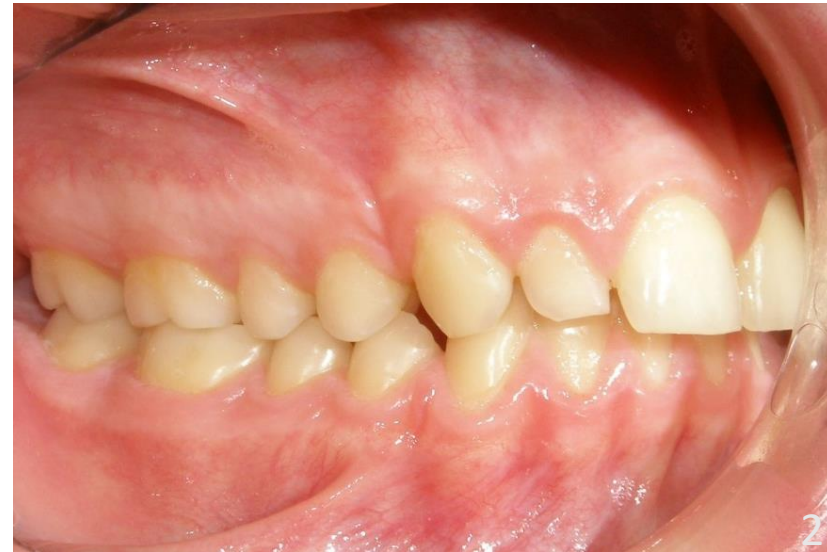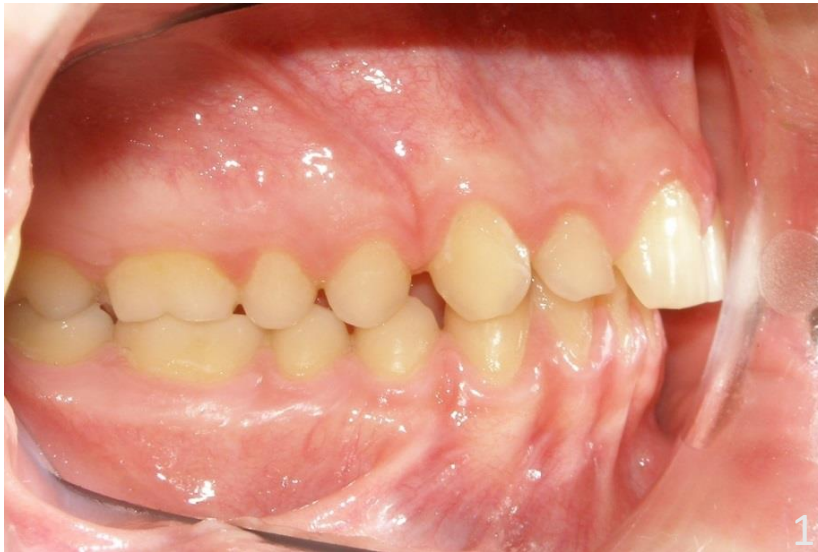# Att tänka på!

- intraorala sidofotografier



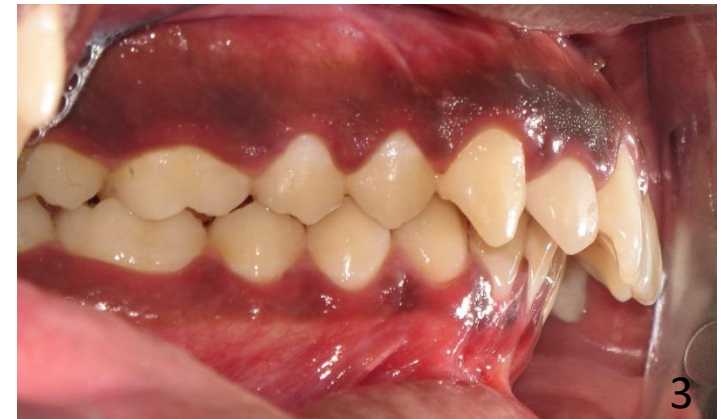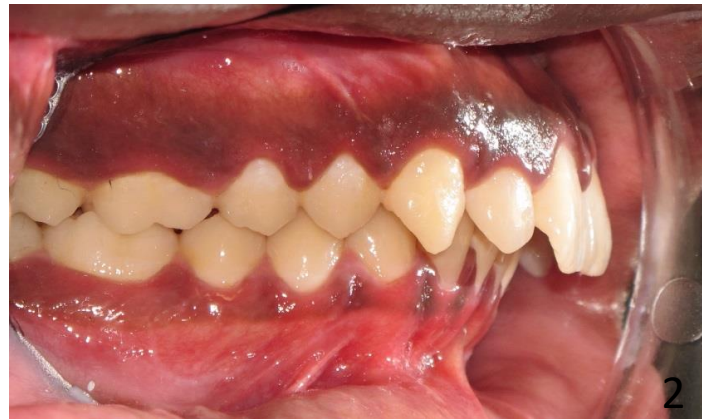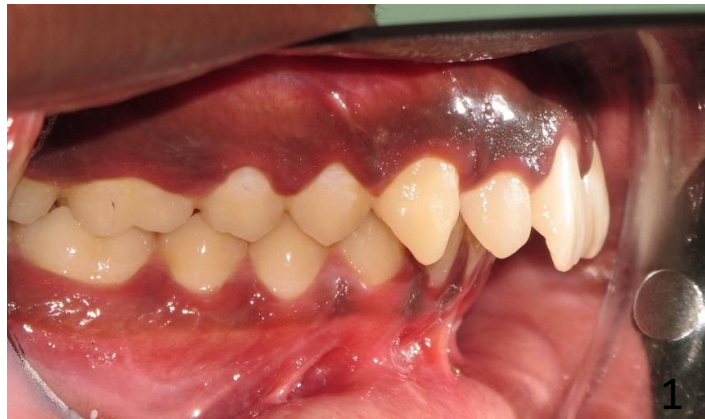# Att tänka på!

- intraorala sidofotografier



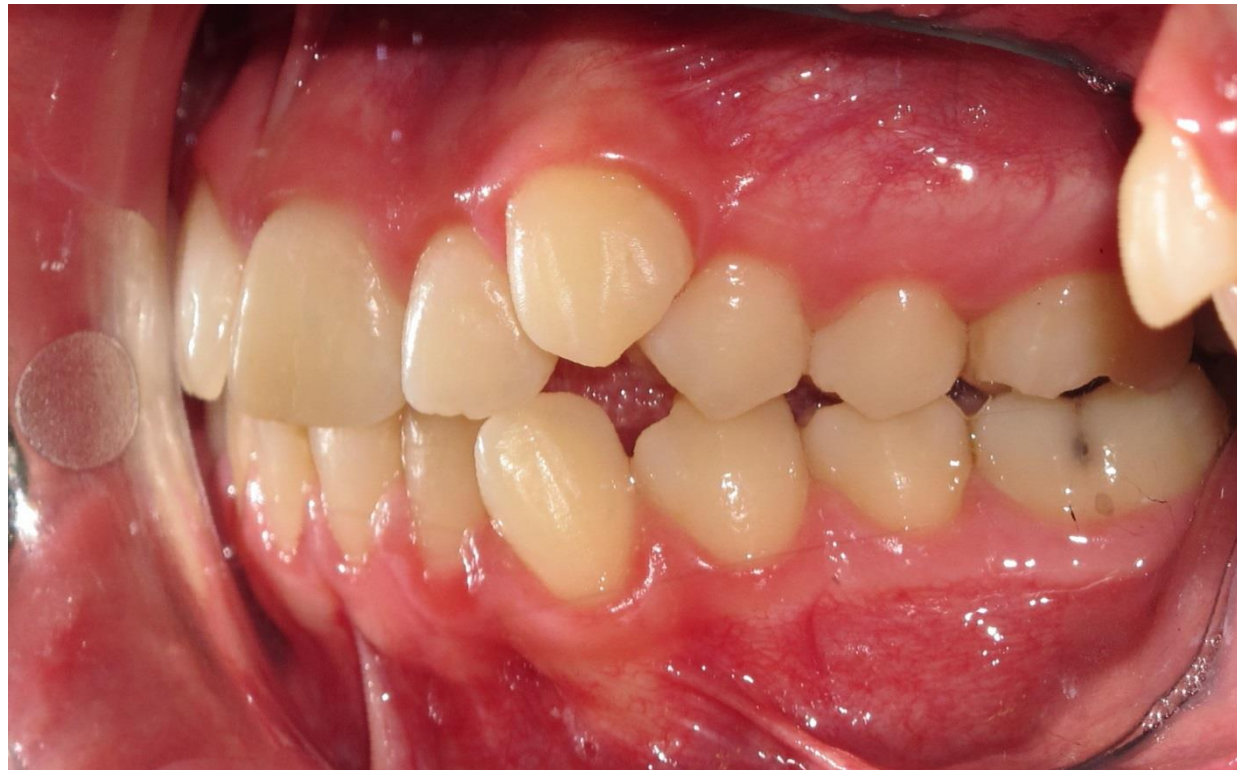# Att tänka på!

- intraorala sidofotografier



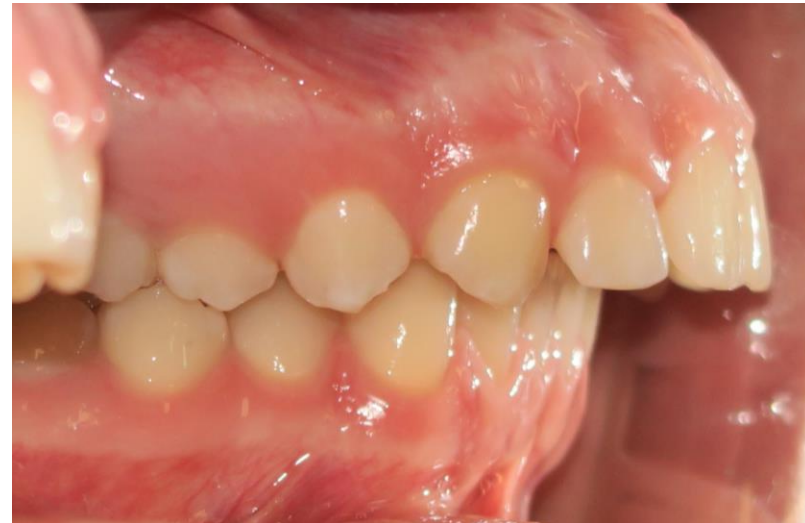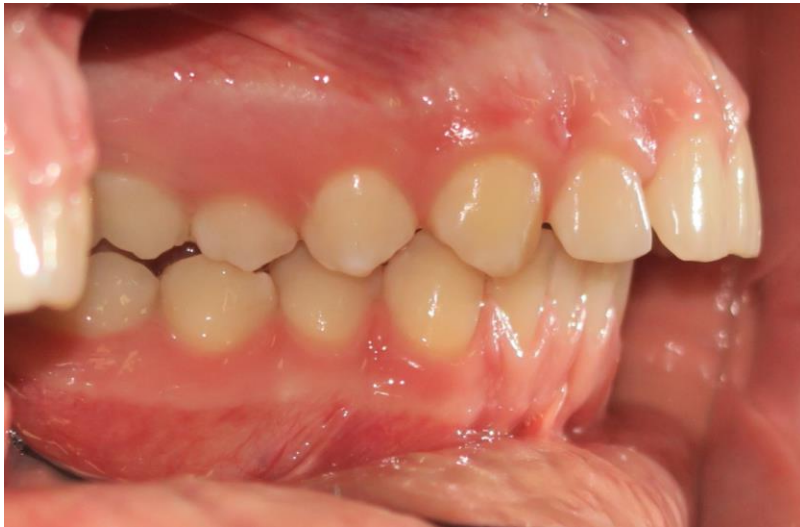# Att tänka på!

- intraorala sidofotografier



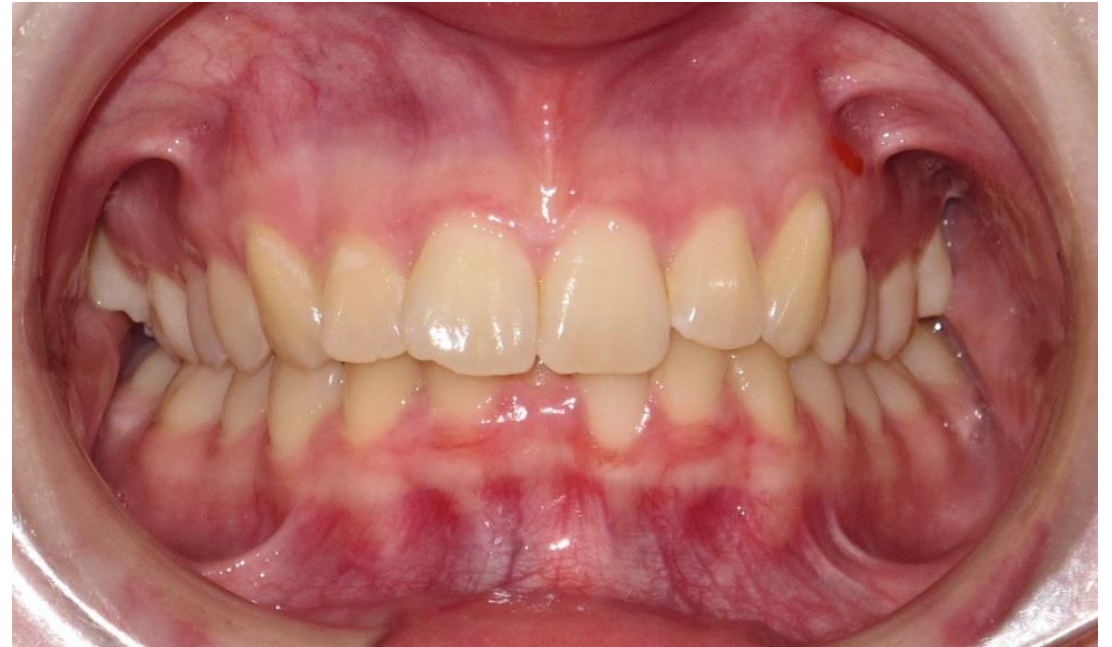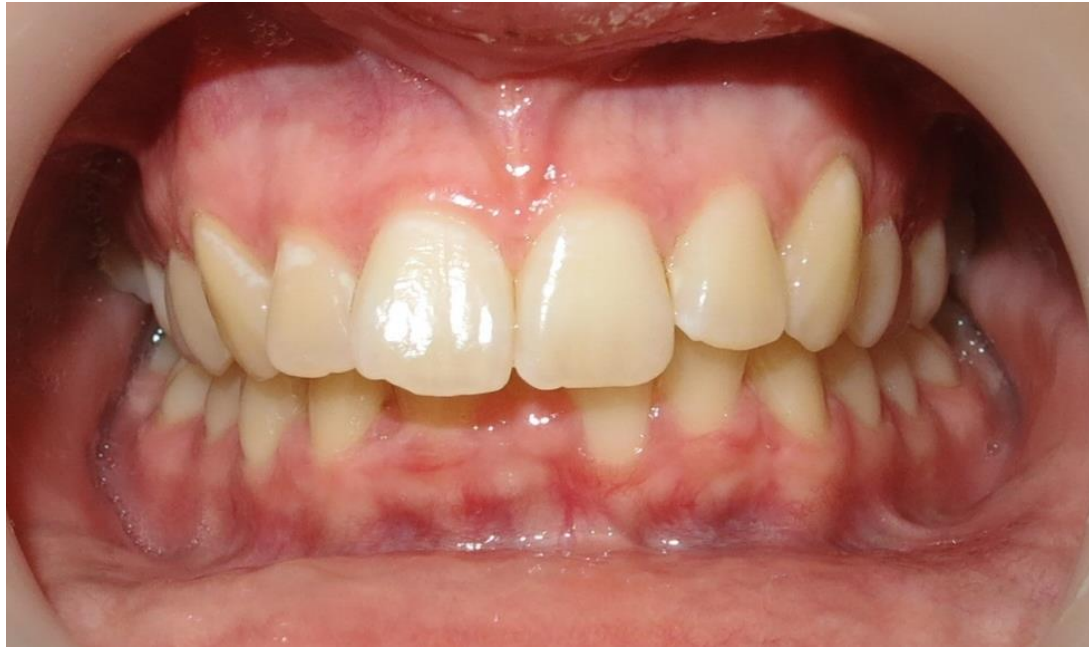# Att tänka på!

- intraorala sidofotografier



# Att tänka på!

- Fisheye-effekt



# Att tänka på!

- Ta fotografierna en bit ifrån

