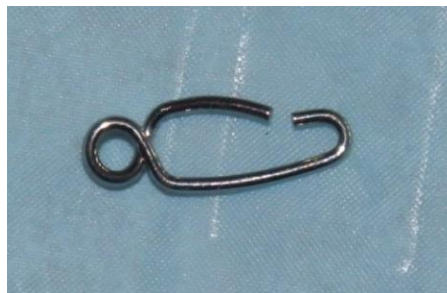
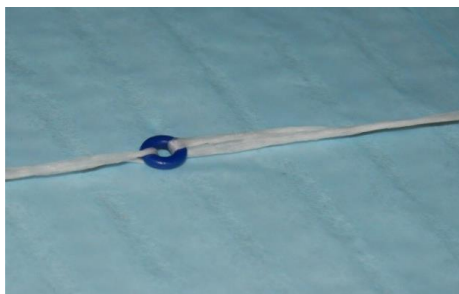


## SEPARERING

Separering sker antingen s. k separationsringar, eller separationsfjädrar.

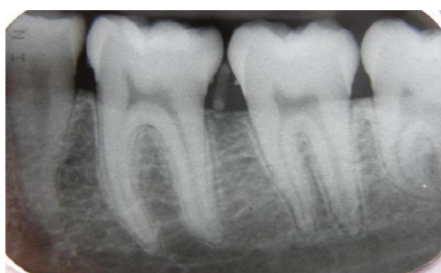

Separeringstid på **ca 1 vecka** rekommenderas för att:

- Få tillräckligt mellanrum
- Vävnadsreaktionen och därigenom ömheten i tänderna skall ha avklingat

Separeringstid på 10 dagar bör inte överskridas pga:

Risk för parodontal skada om separeringsringen eller separationsfjädern tuggas ner i tandköttfickan.



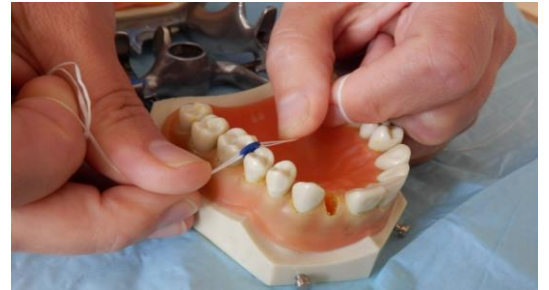Separeringsringar bör vara tillverkade av material med röntgenkontrast och att de är färgade i en kraftig färg för att lättare kunna ses i munnen.



## Separeringsring

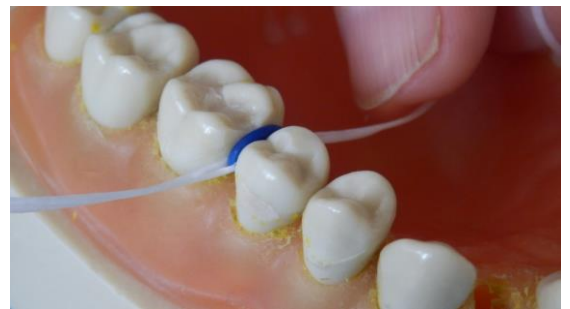Dessa finns i olika storlekar och tjocklekar beroende på mellanrummets storlek.

1. Vid applicering av separeringsring användes antingen två tandtrådsbitar eller en separeringstång. Eftersom risken att slinta är mindre vid användning av tandtråd förordas denna metod.

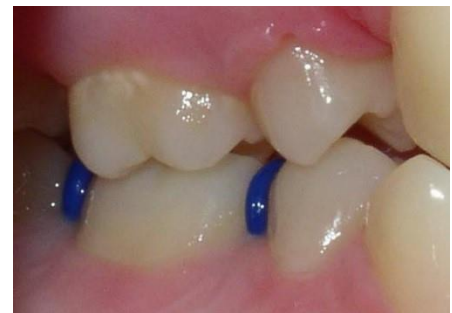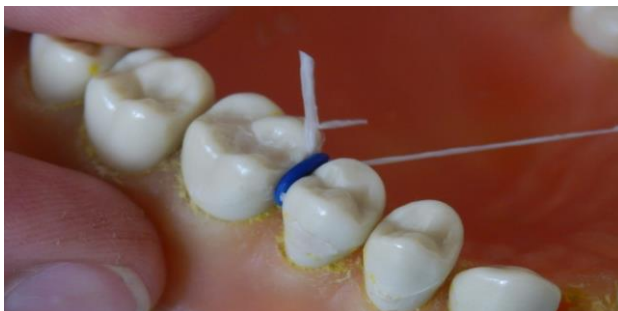


2. "Såga" ner genom kontaktpunkten

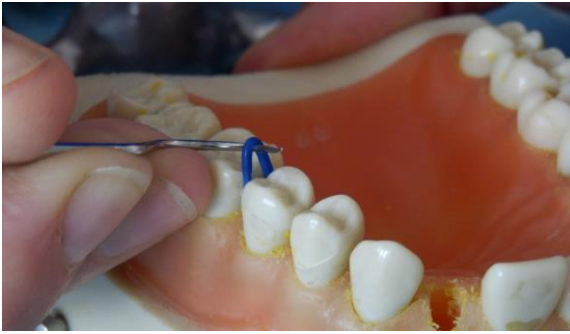3. Motståndet släpper när ringen sitter runt kontaktpunkten.



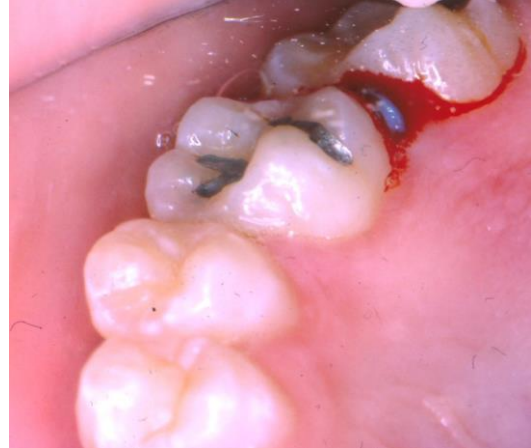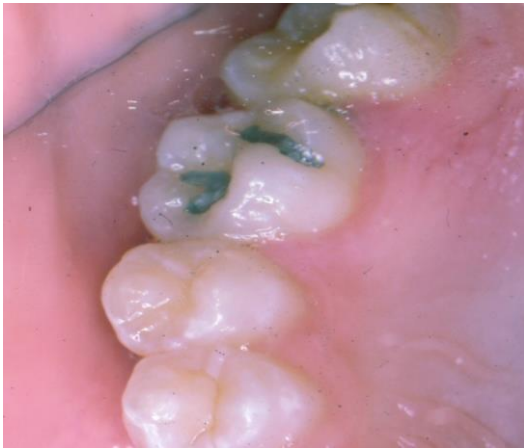4. Tandtråden avlägsnas.



Ringen avlägsnas med sond



Kontrollera att inte ringen "tuggats" ner under kontaktpunkten!



## Separationsfjädrar

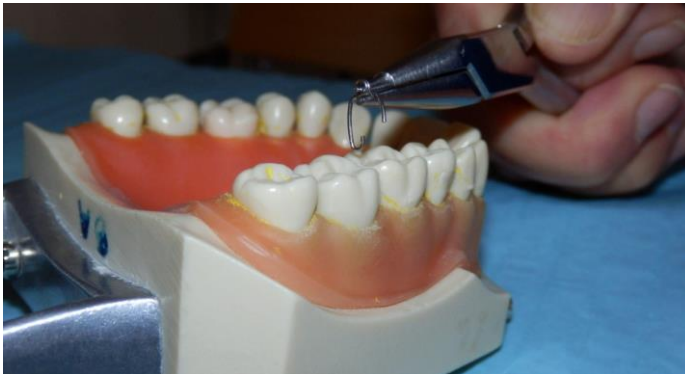I vissa fall kan det vara svårt att få ner separeringsringarna och då kan man istället använda sig av separationsfjädrar.

Dessa tillverkas i två storlekar, dels för premolarer och dels för molarer.



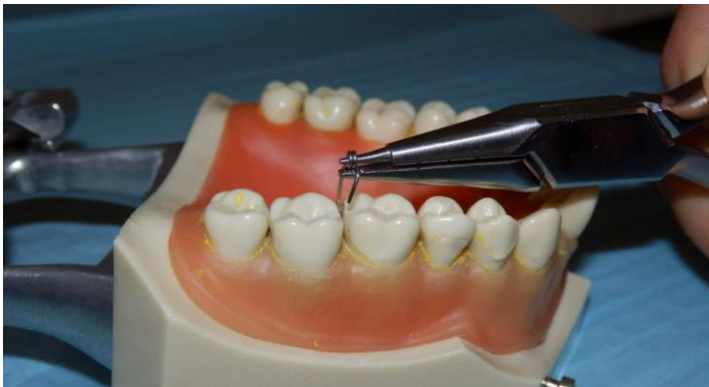Vid applicering av separationsfjädrar använder man sig antingen av Jarabakstång eller också av en nålförare, observeras att

nsfjädern bör v vara ligerad för att undvika aspiration.

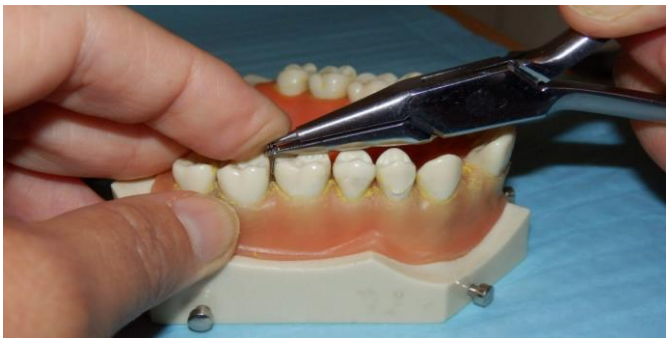

Öppna fjädern genom att trycka ihop skänklarna på tången.

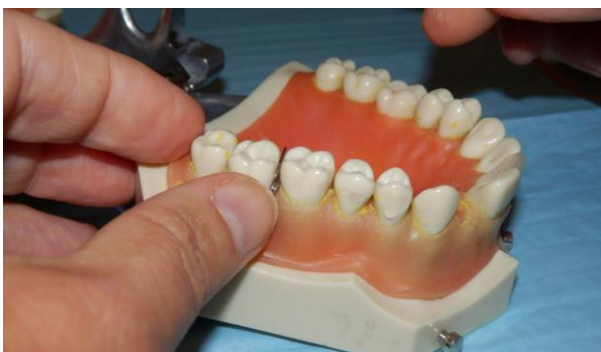Börja lingualt/palatinalt...



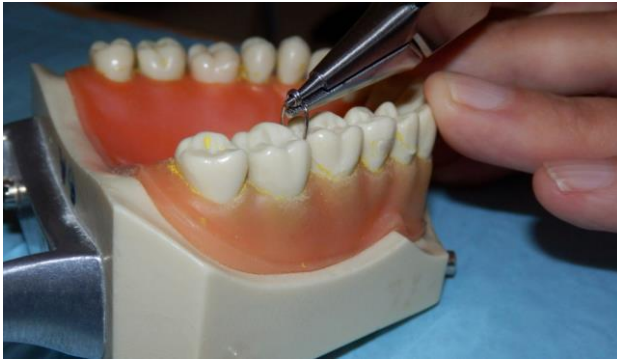För ner fjädern runt kontaktpunkten, håll emot med pekfingret.



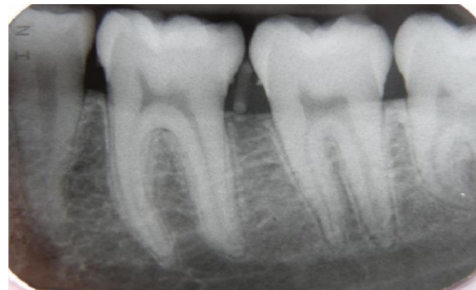Fjädern på plats.



Fjädern tas bort med tången. Vrid fjädern ocklusalt och öppna... och ta bort



- Ange i journalen var och hur många separeringsringar/separationsfjädrar som placerats.
- Vid återbesöket: ktr att samtliga sitter kvar.
- Vid eventuell förlust av separeringsring/separationsfjädrar skall man kontrollera att denna ej ligger i tandköttsfickan och om tveksamhet föreligger ska rtg. tas.
- Notera i journalen om några separeringsringar/separationsfjädrar saknas.



2017-01-01 Specialistkliniken för ortodonti, Göteborg

Ange rubrik

Skriv text här.

