

Gäller för: VE Bild o funktionsmed

Giltig från: 2025-11-12

Innehållsansvar: Ann-Charlotte Andersson, (annan29), Sektionsledare

Giltig till: 2027-12-11

Granskad av: Arthur Adelved, (artad1), Enhetschef

Godkänd av: Christian Göransson, (chrgo6), Verksamhetschef

Bäcken – konventionell röntgen

Förändringar sedan föregående version

Förlänger giltighetsdatum. Förtydligande gällande out- inlembilder och lagt till bilder.

Syfte

Radiologisk konventionell metod för undersökning av bäcken, beroende på frågeställning/anamnes.

För bakomliggande, grundläggande information se riktlinje

Konventionella röntgenundersökningar.

Utförande/metodblad

Bildtagning: Se även [höftprotokoll](#).

A. Standard frakturfrågeställning. Bild 1 (frontal kalibreringskula). Kompletteringsbilder (utan kula) är bild 4 (vridbilder) eller bild 6 (vridbilder över symfysen).

B. Vid frågeställning på symfysen. Bild 5 (frontal på symfysen). Kompletteringsbilder kan vara bild 6 (vridbilder på symfysen) eller vid instabilitet bild 8.

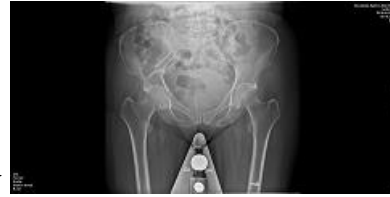C. Preoperativt inför protesoperation och vid första postoperativa proteskontrollen. Protesbäcken (bild 3) tas alltid. Kulan ska inte vara med på den postoperativa bilden.

D. Vid övrig frågeställning. Bild 1 (frontal kalibreringskula). Eventuella kompletteringsbilder (utan kula) är bild 4 (vridbilder hela bäckenet) eller bild 6 (vridbilder över symfysen). Överväg i enskilda fall att konvertera till DT!

Projektioner

1. Frontalbild med kalibreringskula:

Patienten i ryggläge. Höftbenskammarnas främre spetsar på samma avstånd från detektorn. Lårbenen inåtroterade. Hela stålkulan ska vara med. Sätt kulan så högt upp i skrevet som det går. Kulans höjd skall vara i nivå med trokanter major. Kulan mäter 30 mm. Strålskydd på manliga genitalia på patienter under 50 år går ej att använda pga att kalibreringskulan inte får skymmas.

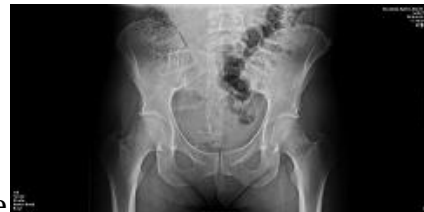

Cstr: Över symfyssen.

Kriterier: Symfyssen och korsbenets mitt i medellinjen. Båda trokanter major måste avbildas. Om inte hela bäckenet (inklusive höftbenskammarna) och kalibreringskulan får plats på en bild får bilden delas upp i en övre och en nedre.

2. Frontalbild utan kalibreringskula:

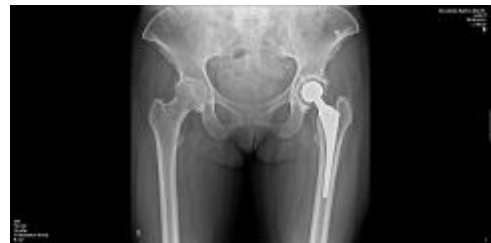Patienten i ryggläge. Höftbenskammarnas främre spetsar på samma avstånd från detektorn. Lårbenen inåtroterade.



Cstr: 3-4 cm ovanför symfysens övre kant.

Kriterier: Symfyssen och korsbenets mitt i medellinjen. Båda trochanter major måste avbildas.

3. Protesbäcken: Skall endast tas preoperativt vid planerad protesoperation (med kula) och vid den första kontrollen efter höftledsplastikoperation (då utan kula). Patienten skall ligga absolut rakt på rygg. Benen skall om möjligt vara parallella med 0 graders abduktion. Om detta inte är möjligt ska benen vara lika mycket abducerade. Fötterna ställs rakt upp det vill säga 90 grader och medialsidorna intill varandra.



Preoperativt läggs en

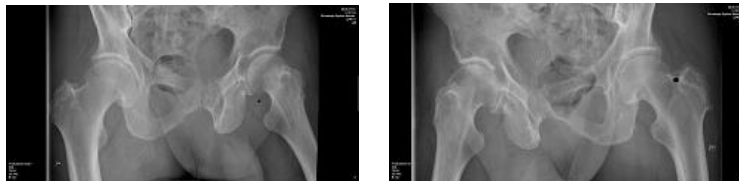
kalibreringskula mellan benen.

Hela kulan ska vara med. Sätt kulan så högt upp i skrevet som det går. Kulans höjd skall vara i nivå med trokanter major. Kulan mäter 30 mm.

Cstr: 5 cm nedanför den övre symfyskanten.

Kriterier: Fullständig symmetri mellan de båda sidorna. Hela acetabulum och bäckenet 2-3 cm ovan acetabulums övre kant skall avbildas. Båda trokanter major måste avbildas. OBS! Bäckenskovlar behöver inte vara avbildade!

- 4. Vridbilder/ Ramusvridningar:** Patient i rygggläge vriden ca 45 grader åt vardera hållet. Inblandad över ramus. Ses en fraktur på crista iliaca ska hela bäckenet vara med på bild.



- 5. Frontalbild (symfysen):** Bilden tas i bukläge med röret vinklat ca 20 grader kraniellt ifrån.

- 6. Vridbilder (symfysen):** Snedbilder på symfysen-rami. Vrid upp patienten cirka 25°.

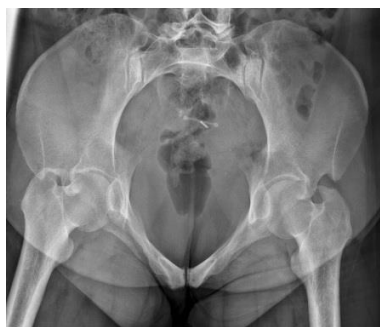- 7. Apofysbild:** Bilden tas inblandad på övre delen av bäckenet.

Cstr: I medellinjen i höjd med crista iliaca.

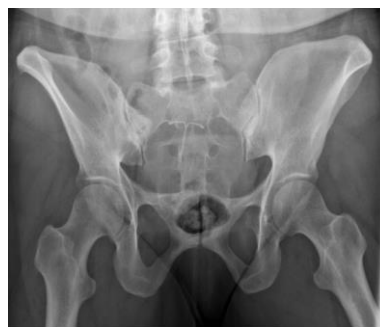- 8. Inlet- och outletbilder** Undersökningen utförs främst på DT. I undantagsfall utförs konventionell röntgen efter prioritering av radiolog. 2 bilder tas. Vinkla 30 - 50 grader kaudalt ifrån på inlet och 30 grader kraniellt ifrån på outlet.

Cstr: Centrera 2-5 cm ovanför symfysen.

Kriterier: Hela bäckenet ska vara med på bild.



Inlet view



Outlet view

Barn

OBS! Viktigt med strålskydd.

Bild 7 kan tas vid tillväxtfrågeställning men används normalt inte.

**Bildpresen-
tion** Frontalbild först.

Relaterad information

Riktlinje Konventionella röntgenundersökningar.

Arbetsgrupp

Medicinska processen för konventionell radiologi.

Käll- och litteraturförteckning

Se i riktlinje konventionella undersökningar.

Information om handlingen

Handlingstyp: Rutin

Gäller för: VE Bild o funktionsmed

Innehållsansvar: Ann-Charlotte Andersson, (annan29),
Sektionsledare

Granskad av: Arthur Adelved, (artad1), Enhetschef

Godkänd av: Christian Göransson, (chrgo6), Verksamhetschef

Dokument-ID: SKAS9700-757502554-307

Version: 10.0

Giltig från: 2025-11-12

Giltig till: 2027-12-11