

Gäller för: VE Bild o funktionsmed

Giltig från: 2024-10-25

Innehållsansvar: Ann-Charlotte Andersson, (annan29), Sektionsledare

Giltig till: 2026-10-24

Granskad av: Arthur Adelved, (artad1), Processchef

Godkänd av: Christian Göransson, (chrgo6), Verksamhetschef

# Skalle – konventionell röntgen

## Syfte

Radiologisk konventionell metod för undersökning av skallben till exempel vid myelom och shuntkontroll med flera frågeställningar.

För bakomliggande, grundläggande information se riktlinje Konventionella röntgenundersökningar.

## Förändringar sedan föregående version

Förlänger giltighetsdatum. Förtydligande av text under metod - projektioner. Lagt in bilder.

## Metod

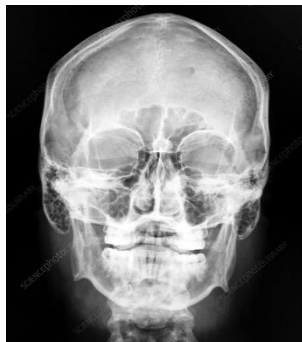### Projektioner

Indikationsområdet är numera mycket begränsat. Om man är osäker på indikationen för undersökningen, så kontakta ansvarig röntgenläkare. Oftast används DT.

**1. Frontal:** Rakt ryggläge. Neutralt läge där näsan pekar rakt mot taket, ingen kudde. Vinkla 10 grader kaudalt ifrån.

**Cstr:** Mot näsryggens övre del i OM-linjen.

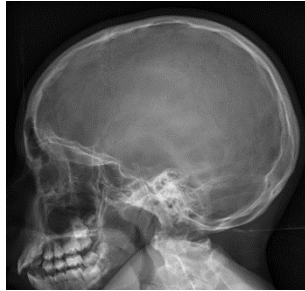
**Kriterier:** Rak bild där temporalmassivets övre del ligger i höjd med nedre orbitakanten.



**2. Sidobild:** Huvudets sida mot detektorn.

**Cstr:** Ett par cm ovan yttre hörselgången.

**Kriterier:** Rak sida, där käklederna ligger över varandra och sella turcica sidoprojiceras.

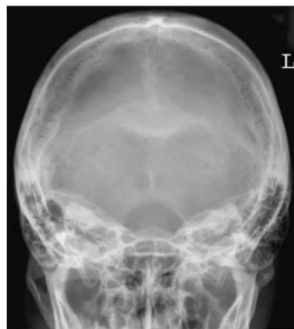

**3. Frontal (halvaxial):**

Rakt ryggläge. Neutralt läge där näsan pekar rakt mot taket, ingen kudde  
Vinkla cirka 30 grader kranialt ifrån.

**Cstr:** Centrera i pannan ovanför övre orbitakanten, riktat mot yttre hörselgången.

**Kriterier:** Bakre delen av foramen magnum friprojicerad.



**4. Axialbild:**

OBS! Används i sällsynta fall som komplettering. Huvudet kraftigt bakåtböjt. Se Movins bok.

**Cstr:** I medellinjen mot en tänkt linje mellan yttre hörselgångarna.

**Kriterier:** Mandibeln projiceras bakom frontalsinus.

**5. Övriga kompletteringsbilder:**

Efter speciell ordination av radiolog, till exempel snedbilder vid suturbedömning eller postoperativt.

**Bildtagning**

**A. Standard** vid destruktion, suturbedömning och postoperativa kontroller är bild 1 (frontal), 2 (sida) och bild 3 (halvaxial front). Detta tas även vid sällsynta tillfällen på frakturer, till exempel vid rättsintyg.  
**B. Vid myelom** tas endast sida. Se myelomskelett.  
**C. Shuntkontroll.** Bild 1 (frontal) och bild 2 (sida). Se shuntöversikt.

**Barn** Enligt ovan.

**Bildpresentation** Frontal och därefter sida. Sedan halvaxial och eventuella kompletteringsbilder.

## Dokumentation

Om kriterier inte uppnås för undersökning ska anledning dokumenteras i aktuell remiss.

## Relaterad information

Lokala rutiner.

## Arbetsgrupp

Medicinska processen för konventionell radiologi.

## Käll- och litteraturförteckning

Se riktlinje konventionella undersökningar.

# Information om handlingen

**Handlingstyp:** Rutin

**Gäller för:** VE Bild o funktionsmed

**Innehållsansvar:** Ann-Charlotte Andersson, (annan29), Sektionsledare

**Granskad av:** Arthur Adelved, (artad1), Processchef

**Godkänd av:** Christian Göransson, (chrgo6), Verksamhetschef

**Dokument-ID:** SKAS9700-757502554-304

**Version:** 9.0

**Giltig från:** 2024-10-25

**Giltig till:** 2026-10-24