

Gäller för: Ungdomsmottagningar

Giltig från: 2026-02-18

Innehållsansvar: Jannike Norström, (janle5), Specialistläkare

Giltig till: 2028-02-18

Godkänd av: Flera godkännare finns - se eftersättsblad

Penis och pung – Besvär och fynd

Syfte

Ge vägledning avseende fynd vid undersökning av penis och pung.

Innehållsförteckning

Penis och pung – Besvär och fynd.....	1
Syfte.....	1
Utseende/funktion	2
Penisstorlek	2
Mikropenis.....	3
Trång förhud (fimosis)	3
Parafimosi	4
Synekier.....	4
Kort baksträng (frenulum brevis).....	4
Krökt penis	5
HUD – Rodnad/knottror/vårtor/utslag Talgkörtlar (Fordyce spots).....	5
Penila papler	6
Balanit (inflammation på ollonet)	6
Mollusker.....	7
Kondylom.....	7
Genital herpes.....	8
Testikelförändringar	8

Små testiklar	8
Testikeltumör.....	9
Testikeltorsion	10
Skrotala resistenser.....	10
Hydrocele (Vattenbråck)	10
Ljumskbråck.....	11
Varicocele (Pungåderbråck)	11
Spermatocoele	12
Bitestikelinflammation (Epididymit)	12
Orkit (testikelinflammation).....	13
Källor:.....	13

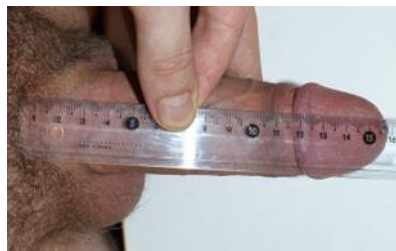Utseende/funktion

Penisstorlek

Penislängd mäts i erigerat tillstånd från blygdbenet, längs ovansidan av penis. De allra flesta har en penislängd som är 9 - 22 cm. Omkretsen varierar oftast mellan 8 - 12 cm. Det finns inga penisförstorande åtgärder som har vetenskapligt stöd.

Åtgärder

- Ge information om penisstorlek och hur den mäts
- Tipsa om umo.se

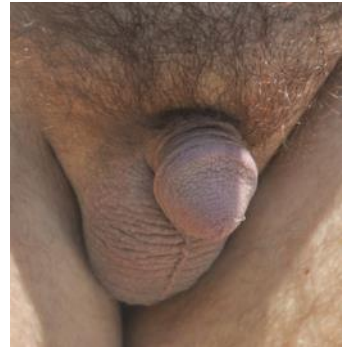

Bildlänk: *File:Penis length.JPG - Wikimedia Commons*

Mikropenis

Definition: penislängd $< 2,5$ SD av normal-längden för åldern. Hos en fullgången nyfödd innebär det att gränsen är 1,9 cm och för en vuxen man 7–9 cm. Boka tid till läkare på UM vid misstanke om mikropenis.

Ytterligare information: [Mikropenis och liknande tillstånd – kunskap sparar mycket oro](#)



1 Bildlänk: [File:21 year old male with micropenis.jpg - Wikimedia Commons](#)

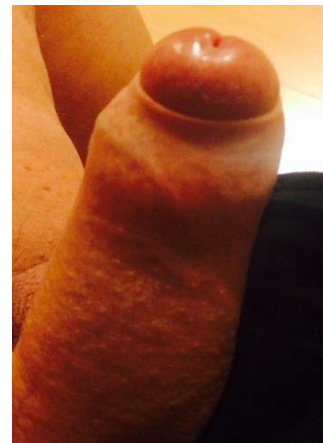
Trång förhud (fimosis)

Minskad förhudsöppning gör att förhuden inte går att dra tillbaka över ollonet. Det kan orsaka obehag/smärta vid onani, samlag och erektion samt ge besvär med återkommande infektioner, balaniter.

Fysiologisk fimosis förekommer normalt hos det yngre barnet och växer ofta bort i samband med puberteten. 1 % av 16-åringar har kvarstående besvär.

Äkta *fimosis* är en ärrbildning i förhuden orsakat av infektioner, inflammationer (ex Lichen sclerosus) eller upprepade försök till retraktion av trång förhud vilket gett sprickor och ärr.

Ytterligare information: Läkartidningen, 2013-03-12 [Trång förhud är oftast en benign åkomma](#)



Bidlänk: [File:Phimosis explained.jpg - Wikimedia Commons](#)

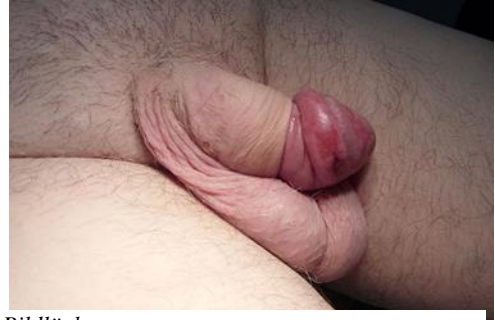Åtgärder

- Ge information.
- Boka tid till läkare på UM för bedömning och ev behandling med stark steroidkräm.

Om utebliven förbättring skickas remiss för kirurgisk åtgärd. Remiss kan skrivas av barnmorska.

Parafimosis

Ett akut tillstånd där förhuden fastnar bakom ollonet, vilket ger svullnad och smärta och kan strypa blodtillförseln. Hänvisa den unge att söka akut vård på akutmottagning.



Bildlänk:

<https://upload.wikimedia.org/wikipedia/commons/e/e8/Paraphimosis.jpg>

Synekier

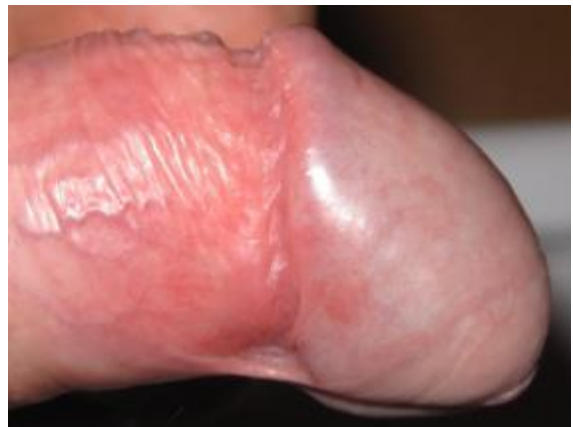Sammanväxningar mellan förhud och ollon. Vanligt hos den unga pojken, släpper normalt utan åtgärd i puberteten.

Åtgärder

- Ge information.
- Boka tid till läkare om kvarstående besvär efter genomgången pubertet eller vid sexuella besvär. Råd kan då ges om försiktig mekanisk lösning efter behandling med EMLA-krem.

Kort baksträng (frenulum brevis)

Strängen är inte lika töjbar som resten av förhuden, och hos en del är den lite kort. Det kan göra att ollonet böjer sig neråt vilket märks främst vid erektion. Ibland orsakar detta besvär då det kan kännas stramt och göra ont. Det kan uppstå mindre sprickbildningar och blödningar i samband med sex. I sällsynta fall kan strängen gå av helt.



Bildlänk: <File:Frenulum breve-uncircumcised-28 year old.jpg> - [Wikimedia Commons](#)

Åtgärder

- Ge information: Tvätta med ljummet vatten om en spricka i strängen uppstått eller om den går av. För att förbättra läkningen är det bra att skydda strängen mot gnidning och friktion. Använd gärna kondom vid sex.
- Om strängen orsakar långvariga besvär kan remiss skrivas för frenulumplastik i lokalanestesi.

Krökt penis

Med peniskrökning menas att penisskafet vinklas vid erektion. Medfödd krökning kallas krummerik, medan förvärvad krökt penis benämns Peyronies sjukdom och orsakas av inflammation med efterföljande ärrbildning i svällkropparnas kapsel. En krökning på upp till 30 grader ligger inom normalvariationen och skapar sällan några problem vid sexuell aktivitet. Krökningar över 30° förekommer och kan medföra problem vid omslutande sex.

Åtgärder

Ingen åtgärd behövs så länge en böjd penis inte orsakar smärta eller problem vid sex.

- Ge information.
- Tipsa om umo.se
- Om krökningen är stor och orsakar besvär, boka tid till läkare på ungdomsmottagningen för remiss till urolog.



Bildlänk Peyronies sjukdom:
https://upload.wikimedia.org/wikipedia/commons/f/fb/Penis_curvature_due_to_Peyronie%27s_disease.jpg

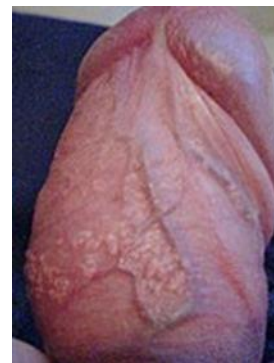HUD – Rodnad/knottror/vårtor/utslag Talgkörtlar (Fordyce spots)

Små, lätt upphöjda kulor i huden, ibland vita eller gula. Syns tydligt på penis och pung eftersom huden är tunn och utan underhudsfett.

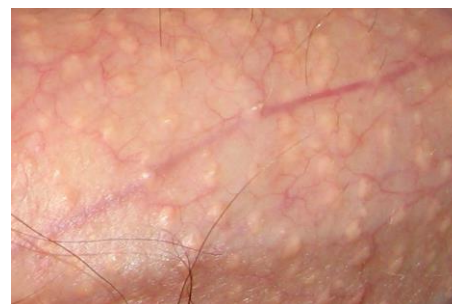Åtgärder

Normalt tillstånd, kräver ingen åtgärd

- Ge information
- Tipsa om umo.se



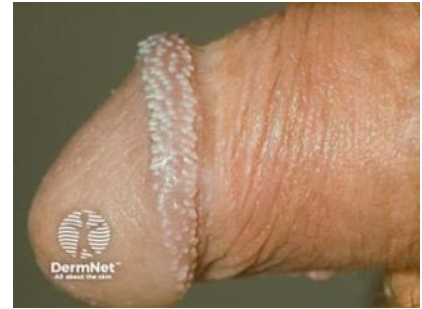Bildlänk: [Fordyce spots on penis shaft.jpg - Wikimedia Commons](#)



Bildlänk: [File:Fordyces spot closeup.jpg - Wikimedia Commons](#)

Penila papler

Små hudtaggar (prickar eller knottor) runt kanten på ollonet. Brukar dyka upp i tonåren och kan bli fler och ändra färg och storlek med tiden. Hos vissa kan knottorna vara många och finnas runt hela ollonet, då kallas det ibland för kejsarkrans eller kejsarkrona.



Bildlänk: <https://dermnetnz.org/imagetail/15514-pearly-penile-papules>

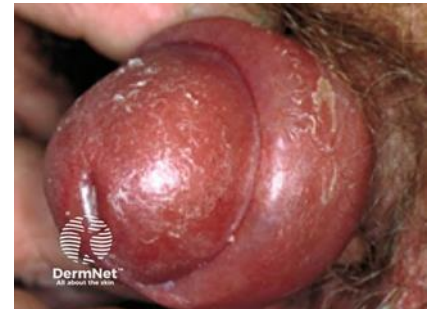Åtgärder

Normalt tillstånd, kräver ingen åtgärd

- Ge information.
- Tipsa om umo.se

Balanit (inflammation på ollonet)

Symtomen är rodnad slemhinna med beläggning, klåda, sveda och svullnad. Ibland även dysuri och ömhet. Den vanligaste orsaken är irritationseksem på grund av överdrivet tvättande. När huden är skör och uttorkad, kan det också ske en överväxt av svamp och bakterier som finns i hudfloran. Andra bakomliggande orsaker kan vara fuktiga förhållanden i underlivet, mekanisk retning eller störd mikroflora efter antibiotikabehandling. Trång förhud ökar risken för balanit.



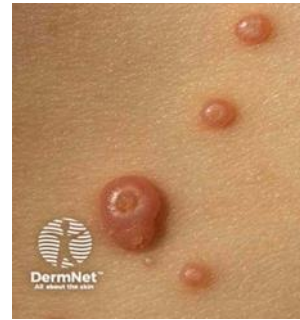Bildlänk: <https://dermnetnz.org/imagetail/12153-balanitis>

Möjliga åtgärder

- Allmänna råd om underlivshygien. Tvätt med ljummet vatten och olja, inte använda tvål/schampo. Om möjligt lufta.
- Smörjning 2 gånger dagligen med Locobase eller Decubal. Vid klåda/irritationseksem, välj hydrokortisonkräm (max 1 vecka).
- Vid stark misstanke om svampinfektion, rekommendera smörjning 2 gånger/dag med Kräm Cortimyk® eller Daktacort®, max 1 vecka.
- Om utebliven effekt av smörjning eller långvariga, återkommande besvär ska läkarbesök bokas.
- Ge råd om sexuell praktik och bedöm behov av STI-test
- I förekommande fall, läkarbesök för behandling av trång förhud.

Mollusker

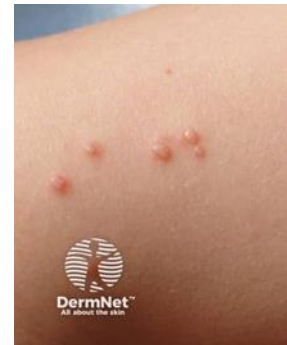Virusorsakat och smittar via direktkontakt eller kontaminerade föremål. Inkubationstiden är 2 veckor till 6 månader innan små grupperade hudfärgade upphöjningar med central ”navling” ca 1-10mm i storlek uppträder. Majoriteten insjuknar vid 2-5 års ålder, men tillståndet ses även hos unga vuxna, då ofta genital utbredning.



Bildlänk:
<https://dermnetnz.org/assets/Uploads/viral/s/molluscum01.jpg>

Åtgärder

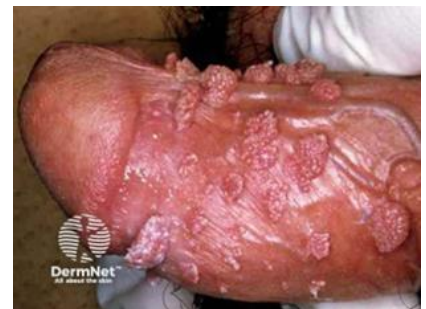- Lugnande besked, ge information.
- Erbjud annan STI-undersökning.
- Konservativ behandling, expektans. Låker ofta ut av sig själv inom 6-9 månader.
- Behandling med curretage (skrapning) eller frysbehandling genererar ärr och är inte en garanti för att infektionen inte återkommer.



Bildlänk
<https://dermnetnz.org/imag edetail/10303-molluscum-contagiosum>

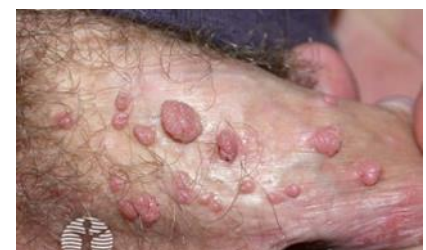Kondylom

Vårtor orsakade av HPV. Smitta via sexuell kontakt. Inkubationstid 2-6 månader. Varierande utseende, storlek och utbredning. Oftast har den unge inga fysiska besvär men kan ha symtom i form av klåda, sveda, små blödningar och/eller obehag vid sex. Många upplever dock vårtorna som kosmetiskt störande.



Åtgärder

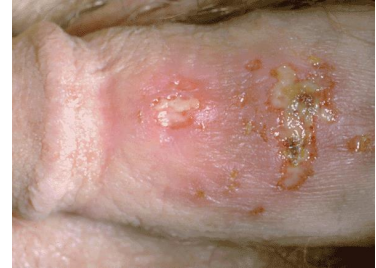- Ge information om kondylom, att det är ofarligt och att vårtorna oftast läker ut av sig själva. Visa patientinformation på [1177 Vårdguiden](#).
- Ge råd om sexuell praktik och bedöm behov av STI-test
- Boka eventuellt läkarbesök på UM eller hänvisa vill vårdcentral för förskrivning av podofyllotoxin.



2 Bildlänk:
<https://dermnetnz.org/imag edetail/21540-condyloma-acuminata>,
<https://dermnetnz.org/imag edetail/21549-condyloma-acuminata>

Genital herpes

Typiska symtom är grupperade blåsor på rodnad botten, på penis och ollon samt svullna, ömma lymfkörtlar i ljumskarna. Allmän sjukdomskänsla och feber är vanligt, särskilt vid primärinfektion. När blåsorna spruckit blir det sårytor som svider, smärtar och ömmar innan det bildas skorpor. Vanligen upplevs en brännande, stickande känsla i huden 1–2 dygn före debut av blåsor. Ett herpeskov varar ca 5 - 10 dagar (primärinfektion upp till 3 veckor). Det finns ingen botande behandling men läkemedel kan lindra och förkorta skovet om tidig behandling. Samma läkemedel kan även förskrivas som profylax vid täta skov.



Bildlänk: [File:GenitalGerpes.gif - Wikimedia Commons](#)

Åtgärder

- Ge muntlig information. Visa patientinformation på [1177 Vårdguiden](#).
- Ge råd om sexuell praktik och bedöm behov av STI-test
- Boka läkarbesök på UM eller hänvisa till vårdcentral för diagnos och behandling med antiviralt läkemedel.
- Vid akut primärinfektion bör patienten träffa läkare samma dag, antingen på jourmottagning eller akutmottagning då läkemedel har bäst effekt tidigt i förloppet.
- Rekommendera Xylocain® och paracetamol vid svår sveda och smärta.

Testikelförändringar

Testikelstorlek mäts i milliliter. Mätning sker med fördel med hjälp av orkidometer. Vid pubertetsstart är testikelvolymen 4-5 ml. Vid vuxen ålder är den 17-25 ml. Testikelvolym mindre än 10 ml hos puberterad ungdom föranleder läkarbedömning. Bitestikeln känns som ett litet bihang på testikeln och ska inte inkluderas i bedömningen av testikeln storlek. En normal testikel har en fast men spänstig konsistens.

Små testiklar

Testikelvolym som är mindre än 10 ml hos puberterad ungdom är tecken på hypogonadism, det vill säga otillräcklig produktion av testosteron. Det

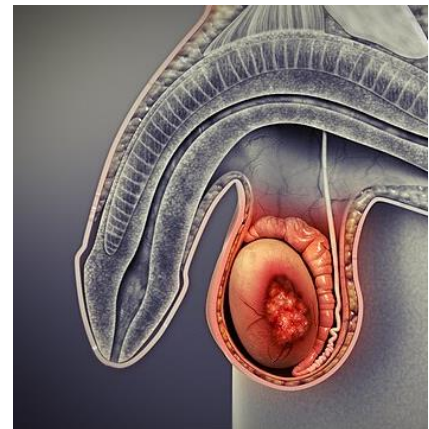
finns många olika bakomliggande orsaker till hypogonadism till exempel genomgången infektion eller testikeltorsion, bruk av anabola steroider eller kromosomavvikelse såsom Klinefelters syndrom.

Åtgärd

- Boka tid till läkare på ungdomsmottagningen för bedömning och remittering till endokrinologimottagning.

Testikeltumör

Testikelcancer är sällsynt, men är den vanligast förekommande cancer hos unga män i ålder 20-35år. Det vanligaste symtomet är palpabel resistens i testikeln. Tumör ska alltid misstänkas vid resistens som inte är urskiljbar från testikeln. Prognosen vid testikelcancer är mycket god och mer än 95 procent botas för gott.



Bildlänk: *File:Testicular cancer.jpg - Wikimedia Commons*

Åtgärd

Om något av följande föreligger, ska patienten utan dröjsmål hänvisas till vårdcentral för bedömning samma dag:

- palpabel knöl i testikeln
- förändring av storlek eller konsistens på testikel
- smärta/obehag eller tyngdkänsla i testikel utan annan uppenbar förklaring
- misstänkt bitestikelinflammation där symtomen kvarstår efter tre veckor trots behandling
- nytillkommen bröstkörtelförstoring utan annan uppenbar förklaring.

Se SVF testikelcancer. [Standardiserat vårdförlopp_mall \(cancercentrum.se\)](https://www.cancercentrum.se/standardiserat-vardforlopp-mall)

Vid osäkerhet kan ungdomen bokas till läkare på ungdomsmottagningen senast nästkommande dag, alternativt hänvisas till vårdcentral.

Ungdom utan något av ovanstående symtom, kan erbjudas tid för bedömning hos barnmorska eller läkare inom 2 veckor, alternativt hänvisas till vårdcentral.

Testikel torsion

Testikel torsion är ett tillstånd där testikeln inte får tillräckligt med blod. Det beror på att testikeln har vridits runt sin egen axel och därmed strypt blodtillförseln. I värsta fall kan testikeln få så lite blod och syretillförsel att vävnaden dör. Vanligast i åldrar 13-15år. Det typiska insjuknandet innebär plötslig och svår unilateral testikulär smärta. Ofta ses utsläckt cremasterreflex (en neurologisk reflex som får testikeln att dra sig uppåt mot kroppen när huden på den inre delen av låret berörs lätt.) och en testikel i horisontalläge (patient i stående). Inte sällan är insjuknandet mer atypiskt med successivt tilltagande och/eller intermittenta smärtor.

Åtgärd

- Tillståndet är akut och patienten ska omgående hänvisas till akutmottagning.

Skrotala resistenser

En skrotal resistens som är palpatoriskt urskiljbar från testikeln (extratestikulär process) är nästan alltid benign medan en intratestikulär process nästan alltid är malign.

Hydrocele (Vattenbräck)

Vätskefylld utbuktning runt testikeln, ofta ensidigt. Vid undersökning känns hydrocele som en jämn, eftergivlig och fjädrande, oöm förstoring av ena punghalvan. Små hydrocelen är oftast asymtomatiska. Med ökande storlek kan symptom som tyngdkänsla, smärta och obehag vid aktiviteter samt kosmetiska besvär uppkomma. Vid genomlysning i mörkt rum, med en ficklampa bakom pungen lyser hydrocelet upp, medan testikeln ses som en mörk skugga. Hydrocele behöver bara behandlas om patienten har besvär.



Bildlänk: [File:Hydrocèle.jpg](#) - Wikimedia Commons

Åtgärd

- Ge information.
- Hänvisa till vårdcentral för bedömning och ställningstagande till utredning med ultraljud.
- Vid snabbt uppkommet hydrocele bör patienten remitteras skyndsamt till urolog, då testikelcancer måste uteslutas

Ljumskbråck

Utbuktning av bukhinnan i form av en säck, i vilken tarm eller oment tränger fram genom bukväggen. Symtom är utbuktning i ljumske och/eller smärta.

Det typiska ljumskbråcket är lätt att diagnostisera och framträder som en resistens i stående och som försvinner i liggande eller vid tryck mot bråcket.

Åtgärd

- Hänvisa ungdomen till vårdcentral för bedömning.

Ytterligare information: Ljumskbråck - 1177

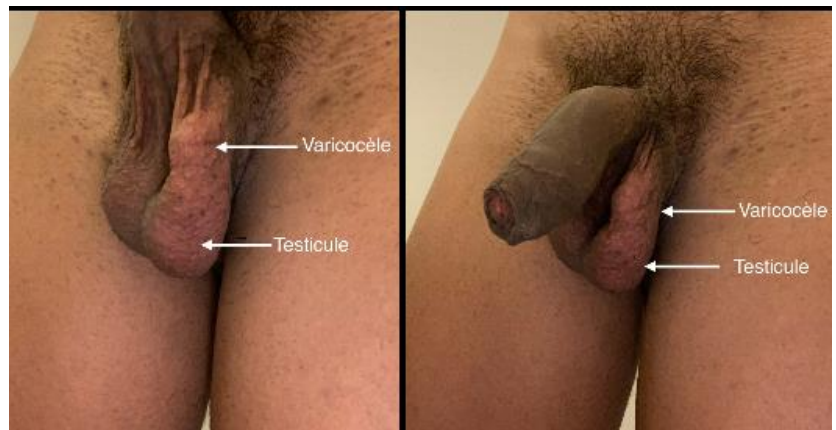


Bildlänk: [File:Inguinal hernia front view.jpg - Wikimedia Commons](#)

Varicocele (Pungåderbråck)

Vanligast på vänster sida pga. rät inmyning av testikelvenen i njurvenen. Orsakar sällan symtom, men kan hos enstaka ge skav/tyngdkänsla och vara kosmetiskt störande.

Vid undersökning palperas en mjuk resistens



Bildlänk: [File:Photo varicocele testicule gauche légendé.jpg - Wikimedia Commons](#)

(som en ”påse med mask”) ovan testikeln. Minskar i liggande och märks tydligast i stående samt vid krystning. Ej genomlysbar med ficklampa.*

Åtgärd

- Ge information.
- Hänvisa till vårdcentral för bedömning och ställningstagande till utredning med ultraljud. Om besvärsfri patient görs ingen åtgärd.
- Vid snabbt uppkommet varicocele eller om varikocoelet inte minskar i storlek vid liggande, bör patienten remitteras skyndsamt till urolog, då malignitet måste uteslutas.

Spermatocoele

Godartad förändring som orsakas av försvagning i bitestikels vägg med följderna att en cystliknande spermiefylld förändring bildas. Ofta förekommer flera cystor intill varandra. Storleken kan variera mellan 0.5 - 2 cm i diameter. Spermatocoele är oftast asymtomatiskt, men kan orsaka tyngdkänsla och/eller smärtor. Tillståndet är vanligt och ofarligt.

Förändringen är genomlysbar med ficklampa och palperas oftast tydligt avskiljbar från själva testikeln. Behandling endast vid stora, symptomgivande spermatocoele. På grund av risk för skada på bitestikelgångarna är man restriktiv med operation på män i fertil ålder.

Åtgärd

- Ge information.
- Hänvisa till vårdcentral för bedömning vid tveksamhet eller vid önskemål om åtgärd.

Bitestikelinflammation (Epididymit)

Vid epididymit ses gradvis tilltagande besvär med öm och svullen bitestikel. Det typiska är successivt tilltagande smärta som når kulmen 24 timmar efter symptomdebut. Ofta i kombination med sveda, trängningar, flytning från urinröret, feber och påverkan på allmäntillståndet.

Bitestikelinflammation orsakas hos yngre pojkar och äldre män oftast av vanliga urinvägspatogener. Hos sexuellt aktiva personer är det främst klamydia- och gonorrébakterier som är orsaken. Bitestikelinflammation

är den vanligaste orsaken till akut smärta i en testikel. Dock måste testikeltorsion uteslutas eftersom tillstånden kan likna varandra.

Åtgärd

- Remiss till akutmottagning för att utesluta testikeltorsion och för behandling.

Orkit (testikelinflammation)

Ovanlig åkomma i Sverige pga vaccination mot påssjuka. Testikeltorsion bör uteslutas eftersom tillstånden kan likna varandra.

Åtgärd

- Remiss till akutmottagning för att utesluta testikeltorsion. Orkit kräver sällan behandling och är ofta självläkande på 2-3 veckor.

Källor:

- Internetmedicin.se
- Praktiskmedicin.se
- 1177.se
- Nationelltklinisktkunskapsstod.se
- [Terapirekommendationer Halland](#)
- [Kunskapsstöd - 1177 för vårdpersonal](#)

Information om handlingen

Handlingstyp: Riktlinje verkställighet

Gäller för: Ungdomsmottagningar

Innehållsansvar: Jannike Norström, (janle5), Specialistläkare

Godkänd av: Agneta Lindkvist, (agnjo28), Områdeschef, Lena Stenfeldt, (lenst48), Områdeschef

Dokument-ID: RHS9921-2065389356-57

Version: 8.0

Giltig från: 2026-02-18

Giltig till: 2028-02-18